8V-l.

DES

TUMEURS ÉRECTILES

LYMPHATIQUES

(ADÉNOLYMPHOCÈLES)

PAR THÉOPHILE ANGER

DOCTEUR EN MÉDECINE

ANCIEN INTERNE EN MÉDECINE ET EN CHIRURGIE DES HÔPITAUX DE PARIS,

LAURÉAT DE LA FACULTÉ (PRIX BARBIER),

MEMBRE DE LA SOCIÉTÉ ANATOMIQUE ET DE LA SOCIÉTÉ MÉDICALE D'OBSERVATION,

MÉDAILLE DU GOUVERNEMENT (CHOLÉRA 1865).

AVEC DEUX BELLES PLANCHES COLORIÉES

PARIS

P. ASSELIN, SUCCESSEUR DE BÉCHET JEUNE ET LABÉ

LIBRAIRE DE LA FACULTÉ DE MÉDECINE,

place de l'École-de-Médecine.

—

1867

LIBRAIRIE
Maison Lechevallier
13, Rue Racine
PARIS

DES

TUMEURS ÉRECTILES

LYMPHATIQUES

(ADÉNOLYMPHOCÈLES)

Digitized by the Internet Archive
in 2018 with funding from
Wellcome Library

https://archive.org/details/b3056816x

DES

TUMEURS ÉRECTILES

LYMPHATIQUES

(ADÉNOLYMPHOCÈLES)

PAR THÉOPHILE ANGER

DOCTEUR EN MÉDECINE

ANCIEN INTERNE EN MÉDECINE ET EN CHIRURGIE DES HÔPITAUX DE PARIS,

LAURÉAT DE LA FACULTÉ (PRIX BARBIER),

MEMBRE DE LA SOCIÉTÉ ANATOMIQUE ET DE LA SOCIÉTÉ MÉDICALE D'OBSERVATION,

MÉDAILLE DU GOUVERNEMENT (CHOLÉRA 1865).

AVEC DEUX BELLES PLANCHES COLORIÉES

PARIS

P. ASSELIN, SUCCESSEUR DE BÉCHET JEUNE ET LABÉ

LIBRAIRE DE LA FACULTÉ DE MÉDECINE,

place de l'École-de-Médecine.

—

1867

DES

TUMEURS ÉRECTILES

LYMPHATIQUES

(ADÉNOLYMPHOCÈLES)

INTRODUCTION.

C'est à M. le professeur Nélaton que revient l'honneur d'avoir découvert l'affection que nous proposons de désigner sous le nom d'*adénolymphocèle;* le premier, il en a montré la nature et le siége, décrit les signes et la marche, annoncé les dangers et formulé le traitement.

Cette découverte complète l'histoire pathologique des dilatations variqueuses qui peuvent envahir les trois départements du système lymphatique, c'est-à-dire les réseaux d'origine, les troncs et les glandes.

Avant ces sept dernières années, on ne trouve dans la science que des faits négatifs relativement à l'histoire des adénolymphocèles. Quelques observateurs ont réellement vu cette affection ; mais ils en ont, comme Amussat, méconnu la nature et le siége. Si nous signalons ici les observations de varices des réseaux et des troncs lymphatiques, c'est uniquement pour permettre au lecteur de contrôler nos assertions.

Les premières notions que l'on trouve dans la science sur les varices des réseaux lymphatiques

remontent à J. F. Meckel, le jeune (Meckel, *Handbuch der pathologischen Anat*, t, II. p, 240; 1818); il compare ces varices à des renflements semblables à de petites tumeurs hydatiques.

Dans l'observation de Fitzer, de Stuttgart (*Archives de Griesinger*, vol. VIII, p. 128; 1849), il est également question d'une jeune fille de 16 ans qui portait sur le ventre une bande de petites varices lymphatiques.

M. Michel, de Strasbourg (*Journal de médecine et de chirurgie*, juillet 1853) signale deux nouveaux faits de varices lymphatiques des réseaux d'origine, et il les démontre en y injectant du mercure.

M. Demarquay, en 1852, et peu après M. Zambaco (*Mémoires de la Société de chirurgie*, 1852, p. 139); rapportèrent chacun une observation de dilatations variqueuses des réseaux superficiels du derme.

On trouve dans les *Bulletins de la Société de Biologie*, mai 1854, une très-bonne observation de la même affection : la femme qui en est le sujet portait à la partie supérieure et interne de la cuisse gauche un groupe de vésicules transparentes, qui donnaient issue à un écoulement considérable de lymphe.« Outre ces dilatations si manifestes du réseau sus-dermique, il en existe de plus considérables dans les lymphatiques sous-cutanés et probablement dans les lymphatiques profonds. En effet, la dame X... porte, à la partie interne du pli de l'aine, trois tumeurs au moins sous-cutanées, sinon même sous-aponévrotiques, lesquelles sont évidemment le résultat de dilatations ampullaires des lymphatiques de cette région et jouent là le rôle de véritables réservoirs dans les

émissions si abondantes de lymphe que présente cette dame. »

Pour moi, il n'est pas douteux que M. Desjardins n'ait observé là un cas d'adénolymphocèle ; les trois tumeurs dont il parle avaient évidemment leur siége non pas dans les troncs, mais dans les glandes lymphatiques.

Le *Journal de chimie et de pharmacie* (t. VIII, p.123; 1845) contient encore la relation d'un écoulement de *lait* provenant de la cuisse d'une femme observée par Zamini de Savone. Mais l'auteur ne donne aucun détail, sinon qu'il a cru constater l'existence du beurre. Ce fait doit-il être rapporté à un adénolymphocèle? C'est probable, mais la description est trop incomplète pour permettre de l'affirmer.

Alard (Paris, 1824, in 8°) dans un excellent mémoire, rapporte l'éléphantiasis à l'hypertrophie inflammatoire des lymphatiques du derme. La suite de ce travail montrera que les adénolymphocèles n'ont aucun rapport avec cette affection.

Les notions que nous possédons sur les varices des troncs lymphatiques sont plus anciennes et remontent à une époque plus éloignée.

La dilatation du canal thoracique fut signalée pour la première fois par Guiffart (Th. Bartholin, *Opuscula nova*, p. 490; Amstelodami, 1670), puis dans le siècle suivant par Bassius, (*Observationes ann. ch. med.*, *obs. dec.*, *sect.* 7. Halæ, 1737).

Friedrich (*Wurzburger Verhanlungen*, Bd., II, S. 139) a décrit un cas très-curieux d'ectasie générale des lymphatiques qu'il observa chez un veau nou-

vau-né, à la suite d'une thrombose de la jugulaire interne.

Carswell (*Path. anat. hypertrophy*, pl. IV, fig. 4) a dessiné une dilatation colossale de tous les lymphatiques du tronc, jusqu'aux régions inguinales.

Baillie (*Anat. path.*, trad. Guerbois, p. 87; 1315) trouva dans une autopsie un canal thoracique gros comme une veine sous-clavière.

Les varices des lymphatiques du poumon ont été décrites ou figurées par Morton (*Phthisiologia ;* London, 1689), par Ackermann (*de Scrophulis ;* Nuremberg, 1775), par Mascagni (*Vasorum lymph. historia*, tab. XX, h. XXI, Sienne, 1787).

Celles du cœur ont été observées par Caldani (*Inst. anat. Venetis*, II, 102, 1791).

Sandifort (*Obs. anat. path.*, lib. II, t. VIII, p. 5; Leyde, 1777-1781) et Walter (*Mémoire sur la résorption;* Acad. de Berlin. p. 21; 1787) parlent d'un développement anormal des lymphatiques de l'intestin grêle.

Bichat (*Anat. pathol.*, p. 299 ; 1825) a observé la dilatation des lymphatiques du foie. J'ai moi-même trouvé, l'an dernier, chez un jeune chien mort à la suite d'un ictère, une dilatation considérable des lymphatiques du foie. Ces vaisseaux très-apparents étaient remplis de bile; ils occupaient principalement l'épiploon hépatique.

Sœmmering (*de Morbis vasorum sorbentium*, in-8° ; Francfort-sur-le-Mein, 1796) a rencontré des lymphatiques dilatés dans les hernies.

Les dilatations physiologiques ou morbides des vaisseaux utérins signalées par MM. Velpeau, Mo-

nod, Cruveilhier, Tonnellé, etc., n'ont évidemment aucun rapport avec notre sujet.

Il en de même du développement variqueux des lymphatiques des membres, décrit par un grand nombre d'observateurs : ainsi Assalini (*Essai médical sur les vaisseaux lymphatiques;* Turin, 1787) les compare à de petites vessies unies entre elles ; leur rupture peut même suivant lui donner lieu à un œdème lymphatique.

Schreger et Tilesius (*Beitraege*, t. I, *in fine*) prétendent avoir vu des lymphatiques dilatés sur la conjonctive, et Sœmmering (*loc. cit.*) sur la glande mammaire.

Il existe dans la science une autre série d'observations sur la dilatation des lymphatiques à la suite de compression par une tumeur, ou bien encore à la suite d'une plaie ou d'un effort. Tels sont les cas rapportés par Astley Cooper (trad. de Richelot, p. 618; 1837), par M. Nélaton (*Pathol. chirurg.*, t. I, p. 556), sur une varice lymphatique du pli du coude, par MM. Beau (*Revue médico-chirurgicale*, 1851), Huguier, (*Gazette des hôpitaux*, 1852), Ricord et Verneuil (*Bulletin de la Soc. anat.*, t. XXVIII) sur la dilatation des lymphatiques du gland et du prépuce, enfin par MM. Broca (*Bulletin de la Soc. anat.*, t. XXVII) et Richet (*Anat. chirurg.*) sur les varices qui se développent au-dessous de tumeurs cancéreuses.

On trouvera du reste dans l'excellente thèse de M. Binet (Paris, 1858) un résumé complet de tous les travaux publiés sur ce sujet. Les dilatations variqueuses des réseaux, celles des troncs lymphatiques

et les ulcérations qui leur succèdent quelquefois, ont été bien étudiées et bien décrites par cet auteur.

Mais il manque évidemment un chapitre à cette thèse : celui des dilatation variqueuses des glandes lymphatiques.

La même lacune se retrouve dans l'article de Follin (*Path. externe*, t. II, p. 575, Paris 1865) sur les varices des lymphatiques et la lymphorrhagie.

M. Verneuil (*Dict. encycl. des sc. méd.*, t. II, p. 308), divise les ectasies du système lymphatique en varices dermiques, varices sous-cutanées et varices profondes. Des ectasies intra-glandulaires, rien; M. Verneuil ne semble pas s'en douter, quoiqu'il cite le fait si démonstratif de M. Trélat.

Il résulte clairement de ce long historique que la dilatation variqueuse des vaisseaux lymphatiques intra-glandulaires n'avait été soupçonnée par personne, jusqu'au jour où M. Nélaton la rencontra et la décrivit chez un malade auquel il fut appelé à donner des soins. Laissons l'éminent professeur raconter lui-même comment il fut amené à faire cette découverte :

« C'est en 1860, que se présenta à mon observation le premier malade atteint de tumeurs formées par la dilatation variqueuse des ganglions lymphatiques. Ces tumeurs occupaient les deux régions inguinales et formaient l'une et l'autre une saillie irrégulière du volume du poing ; la peau qui les recouvrait était blanche, fine, souple, exempte d'adhérences ; la consistance de la masse rappelait celle qui est propre à certains lipômes ; la plus lé-

gère pression faisait céder le point comprimé, qui s'affaissait et se vidait comme le font certaines tumeurs érectiles veineuses sous-cutanées; cependant on ne pouvait obtenir une réduction complète, on trouvait toujours quelques lobules juxtaposés très-mobiles, qu'on ne pouvait faire disparaître en les repoussant soit dans le canal inguinal, soit au-dessous de l'arcade crurale.

Par ses symptômes locaux, la tumeur ressemblait donc à une hernie épiploïque en partie réductible, à un lipôme, à une tumeur érectile veineuse.

Le jeune malade souffrait ; il avait traversé l'Atlantique pour venir à Paris se faire opérer, et bien que je n'eusse pas arrêté positivement mon diagnostic, je crus pouvoir céder à son désir. J'entrepris donc l'extirpation. Dès que l'instrument tranchant eût entamé la tumeur, nous vîmes s'écouler de toute la surface de section une quantité considérable d'un liquide tout à fait semblable à du lait pour l'aspect et pour la consistance. A peine avait-on abstergé la surface saignante qu'on le voyait sourdre par une multitude d'orifices : une partie de ce liquide équivalant à un quart de verre environ, fut recueilli. Il présentait une teinte tirant légèrement sur le rose, ce qui tenait à la présence de quelques globules sanguins ; en se refroidissant il se prit en une masse coagulée. La tumeur fut extirpée incomplétement à cause de son extension dans les régions inguinale et crurale. Cette opération fut suivie des accidents les plus graves : une angioleucite diffuse phlegmoneuse des

régions crurale supérieure et inguinale se développa, et le malheureux jeune homme succomba en peu de jours.

L'autopsie put être faite, et comme il existait deux tumeurs inguinales, j'enlevai avec le plus grand soin la tumeur droite qui n'avait point été touchée. M. Sappey, dont l'habileté est si connue, voulut bien examiner avec moi cette tumeur. Il la remplit avec une injection de mercure. La pièce, parfaitement conservée au musée Dupuytren, est cataloguée sous le n° 268.

L'examen de cette pièce nous a montré que la tumeur est formée par la dilatation variqueuse des vaisseaux qui entrent dans la composition des ganglions lymphatiques. Les vaisseaux sont flexueux, repliés plusieur fois sur eux-mêmes ; ils ont de 2 à 3 millimètres de diamètre : quelques-uns (vaisseaux afférents,) entrent dans la masse ganglionnaire ; d'autres (vaisseaux efférents) en sortent pour aller se perdre dans la chaîne des ganglions supérieurs. Je me borne à ces indications sommaires ; elles suffisent pour démontrer que je venais d'observer une espèce de tumeur qui n'avait jamais été décrite et dont on ne soupçonnait pas même l'existence, j'ajouterai d'une tumeur à laquelle il n'est pas permis au chirurgien de toucher sans exposer le malade aux dangers les plus sérieux. »

Inutile de commenter cette observation. Plus heureux qu'Amussat, qui avait vu sans comprendre, M. Nélaton devine et démontre la vraie nature de la maladie. Depuis lors, la science s'est enrichie

de quelques faits nouveaux. Dans la séance du 22 juin 1864, M. Trélat présenta à la Société de chirurgie un jeune homme atteint de tumeurs lymphatiques des aines. Quelques mois après, ce malade fut emporté, en moins de vingt-six heures, par une angioleucite phlegmoneuse; et, dans la séance du 14 septembre, M. Trélat compléta l'observation en mettant les tumeurs sous les yeux de la société.

La communication de M. Trélat provoqua une lettre de M. Petit, ancien médecin en chef de la marine à l'île de la Réunion, qui apporta trois faits nouveaux, mais incomplets.

Enfin l'an dernier, M. Aubry prit pour sujet de sa thèse inaugurale les observations de MM. Nélaton et Trélat et les paraphrasa tant bien que mal. En lisant ce travail, il est facile de s'apercevoir que l'auteur non-seulement n'a jamais vu lui-même cette affection, mais encore a peu compris les pièces qui sont déposées au musée Dupuytren.

Pendant mon internat dans le service de M. Nélaton, j'avais entendu cet excellent professeur exposer, dans ce langage clair et précis qui lui est familier, les signes de cette rare et curieuse affection, aussi n'eus-je aucune peine à la reconnaître chez un homme qui vint consulter pour un développement insolite de la gorge et du cou.

On trouvera plus loin l'histoire aussi complète que possible de ce malade.

En résumé, l'étude que nous allons entreprendre repose sur huit faits, dont quatre parfaitement authentiques, et quatre douteux.

Les observations certaines sont celles d'Amussat, de M. Nélaton, de M. Trélat et la mienne. Le doute est permis sur la nature des tumeurs décrites par Nasse, Desjardins, Virchow, M. Petit. Mes recherches m'ont convaincu que ces ectasies glandulaires ont été vues, mais aussi méconnues un bien plus grand nombre de fois. Tels sont beaucoup de faits de dilatation du canal thoracique ou des troncs lymphatiques rapportés par Andral, Cruveilhier, M. Verneuil, etc. Si je laisse ces matériaux de côté, c'est que leur valeur scientifique me paraît trop contestable pour servir de base à un travail vrai et consciencieux.

Je ne me suis pas contenté de réunir et d'analyser les faits publiés jusqu'à ce jour ; j'ai entrepris quelques expériences sur les animaux dans le but d'éclairer la physiologie pathologique des tumeurs lymphatiques, et les résultats en sont consignés dans les observations que, pour ne pas scinder la description, je place à la fin de ce travail.

Il était également très-naturel de rechercher dans la texture même des glandes lymphatiques, l'explication du développement de leurs vaisseaux.

J'ai donc pensé qu'une description succincte de ces glandes à l'état normal pouvait aider le lecteur à mieux saisir l'état pathologique. Ainsi complété, ce travail se divisera en trois parties : la première sera consacrée à l'anatomie normale, la deuxième à l'étude des adénolymphocèles, et dans la troisième on trouvera quelques observations nouvelles et les détails de mes expériences.

PREMIÈRE PARTIE

ANATOMIE DES GLANDES LYMPHATIQUES.

La texture des glandes lymphatiques est encore trop peu connue, elle est surtout trop contestée pour qu'on puisse l'accepter sans examen. Il y a dans leur structure des points admis aujourd'hui par tout le monde ; d'autres sont interprétés différemment par les différents anatomistes. Pour me faire une opinion au milieu de ce conflit d'interprétations diverses, j'ai voulu étudier moi-même cette structure, et vérifier autant que possible les assertions émises à cet égard.

Enveloppe. — Toute glande lymphatique est limitée par une enveloppe lamelleuse et feutrée, que Teichmann considère comme une expansion de la tunique externe des vaisseaux afférents et efférents ; les faisceaux de fibrilles conjonctives sont entremêlés de fibres élastiques fines, de corpuscules fusiformes (Robin), et même de fibres musculaires lisses? (Gerlach). De sa face profonde partent des expansions très-ténues, qui se ramifient dans l'épaisseur de l'organe dont ils séparent et soutiennent les

autres éléments. L'arrangement de ces expansions lamelleuses est tel, qu'elles circonscrivent des loges ou alvéoles qui communiquent entre elles, tout en affectant, du centre à la périphérie, des formes différentes. Il en résulte qu'à la coupe la glande apparaît comme formée de deux parties distinctes : l'une périphérique ou corticale, l'autre centrale ou médullaire.

La première se compose de loges tubuleuses, accolées les unes aux autres et formant comme autant de rayons divergents autour de la masse centrale ; celle-ci, au contraire, n'offre aucune apparence d'arrangement symétrique : ses loges, ovalaires ou arrondies, sont pressées les unes contre les autres, au hasard et sans ordre déterminé.

La coloration de ces deux parties n'est pas moins tranchée : la substance médullaire est rosée, la substance corticale est d'un blanc cendré et prend un aspect jaune-cireux lorsqu'on l'examine par transparence à travers une tranche mince.

Parenchyme. — La pulpe glandulaire se trouve contenue dans les alvéoles du stroma que je viens de décrire ; elle est identique dans l'une et l'autre substance, son arrangement seul diffère. L'élément fondamental de ce parenchyme est un follicule ou grain vésiculeux, muni d'une paroi propre selon M. Robin, dépourvu d'enveloppe spéciale selon la plupart des micrographes allemands, et dès lors pouvant communiquer avec les follicules voisins.

Deux éléments s'unissent pour composer ce follicule : 1° un réseau très délicat (réticulum, réseau intra-alvéolaire) de cellules étoilées et anastomosées, d'où résultent des mailles arrondies ou polyédriques plus ou moins larges selon l'état de réplétion ou de vacuité de l'organe. Ces cellules étoilées se condensent vers la périphérie du follicule pour lui former une enveloppe plus ou moins complète, et leur cavité communiquerait en outre, d'après Brucke, avec celle des canaux lymphatiques. 2° le second élément est contenu dans les mailles du reticulum et formé, en majeure partie, par des épithéliums nucléaires sphériques d'un diamètre de $0^{mm},007$ à $0^{m},008$. Ces corpuscules lymphatiques sont assez analogues aux leucocytes, dont ils se distinguent par leur résistance à l'action de l'eau et de l'acide acétique. La pulpe contiendrait également d'après M. Robin quelques cellules complètes, polygonales, à un ou plusieurs noyaux.

Vaisseaux. — Un système particulier de vaisseaux sanguins se distribue au follicule et complète son organisation.

A sa surface s'étend un lacis de capillaires à mailles assez serrées ; quelques-uns de ces capillaires perforent l'enveloppe, pénètrent dans le follicule et se ramifient à l'intérieur, en formant un réseau intra-folliculaire d'une délicatesse extrême.

La disposition des vaisseaux lymphatiques est moins bien déterminée, et ici commencent les divergences entre les micrographes.

Il résulte des recherches de Frey, dont les résultats sont aujourd'hui adoptés par le plus grand nombre des observateurs, qu'il existerait deux systèmes de vaisseaux lymphatiques à l'intérieur de ces glandes : l'un superficiel, en communication directe avec les vaisseaux afférents, serait constitué par des sinus qui entoureraient la base des follicules de la substance corticale, et formeraient entre eux et l'enveloppe extérieure un espace lymphatique cloisonné et d'aspect caverneux. Ces sinus communiqueraient indirectement avec les lymphatiques efférents par l'intermédiaire de conduits réticulés ou intra-caverneux, dont la description viendra plus tard. En outre, comme les follicules glanduleux, d'après le même auteur, seraient dépourvus de paroi propre, la lymphe pourrait librement se répandre du sinus dans les interstices du follicule, et, de là, dans le second système de canaux qu'il nous reste à décrire.

C'est à la présence de ces canaux que la substance médullaire doit l'aspect spongieux qu'elle présente. Si l'on suit ces canaux sur une coupe mince, voici ce que l'on observe : de chaque follicule de la substance corticale partent un ou plusieurs tubes qui s'anastomosent largement entre eux et vont finalement aboutir à un autre follicule. Le centre, ou l'axe de ces canaux, est occupé par un ou plusieurs capillaires sanguins, dépourvus de leur tunique adventice ; et autour d'eux circulent le fluide et les corpuscules lymphatiques. Ces canaux constituent donc pour les vaisseaux sanguins une véritable

gaîne lymphatique. His et Frey admettent que la paroi du lymphatique est lisse à l'intérieur, de sorte que le vaisseau sanguin et son lymphatique représentent deux cylindres indépendants quoique emboîtés l'un dans l'autre, cylindres parcourus l'un par le sang, l'autre par la lymphe. Les échanges entre ces deux fluides seraient favorisés par le peu d'épaisseur de la membrane qui les sépare, puisque le capillaire sanguin se trouve réduit à une seule tunique.

Cette disposition du vaisseau sanguin et lymphatique est vraie et facile à constater ; mais, d'après mes recherches, la cavité du lymphatique n'est pas libre, comme le veulent ces auteurs : elle est cloisonnée. De la périphérie du capillaire sanguin partent de fines trabécules anastomosées entre elles et formant autour du vaisseau central un réseau caverneux parcouru par la lymphe. Ces trabécules se condensent pour former la paroi du lymphatique. Il semble en d'autres termes que la lymphe se soit créé une voie entre la tunique moyenne et la tunique externe du vaisseau sanguin, les écartant l'une de l'autre, les décollant en partie pour se frayer un passage d'un follicule à l'autre. Le lymphatique emprunte, pour ainsi dire, la membrane adventice du vaisseau sanguin pour en faire sa propre paroi. Aussi le nom de *gaîne lymphatique*, inventé par M. Robin, convient-il parfaitement aux canaux lymphatiques de His et Frey.

Voici, du reste, la moyenne des diamètres que j'ai relevés sur plusieurs de mes préparations :

1° Diamètre des deux canaux réunis, lymphatique et sanguin.	$0^{mm},279$
2° Diamètre du capillaire sanguin inclus.....	$0^{mm},133$
3° Diamètre de l'espace lymphatique intermédiaire.....	$0^{mm},073$
4° Épaisseur de la paroi du vaisseau sanguin...	$0^{mm},010$
5° Épaisseur de la paroi du canal lymphatique.	$0^{mm},023$

Je n'ai pu constater, malgré des recherches multipliées, ni l'abouchement du canal lymphatique avec le follicule, ni la continuité (His et Frey) (1) de la paroi du lymphatique avec celle de ce même follicule. Aussi reste-t-il un doute dans mon esprit sur cette disposition compliquée.

D'après Frey, outre les canaux lymphatiques anastomosés qui relient les follicules de la substance corticale, il existerait entre ces tubes et au milieu de la substance médullaire, un système de cellules étoilées et anastomosées, que cet auteur considère comme des conduits réticulés ou intra-caverneux qui communiqueraient, d'une part, avec les canaux lymphatiques, de l'autre, avec les sinus périphériques, et en troisième lieu avec les lymphatiques efférents. Ces cellules, dites aussi plasmatiques, seraient ainsi le trait d'union entre les différents vaisseaux d'une glande lymphatique, et constitueraient un véritable système de dérivation, destiné à recevoir le trop plein des sinus et des canaux, pour le transmettre aux troncs lymphatiques efférents.

(1) Voir pour plus de détails Cruveilhier et M. Sée : *Traité d'anatomie descriptive*, t. III, p. 272; Paris, 1867.

Si maintenant on suit le cours de la lymphe à travers une glande, on voit qu'elle y entre par les sinus lymphatiques de la substance corticale, et qu'elle peut prendre deux voies : ou bien elle pénètre dans les canalicules des cellules plasmatiques et arrive directement jusqu'aux lymphatiques efférents; ou bien elle reflue dans les interstices des follicules, qui la transmettent aux canaux lymphatiques, et alors elle revient encore aux vaisseaux efférents par le même système de conduits réticulés.

Dans ce trajet compliqué, la lymphe se trouve en rapport intime, d'une part, avec les capillaires sanguins, et de l'autre, avec les corpuscules lymphatiques ; et ces corpuscules incessamment entraînés par le courant liquide, deviendraient une des origines principales de la lymphe (Frey, Virchow). Cette opinion toute allemande est contredite par M. Robin, qui fait observer avec raison que la lymphe existe déjà dans le canal thoracique de l'embryon avant qu'aucune glande lymphatique se soit développée.

Cette objection capitale jette un doute sur la fonction des glandes lymphatiques, telle qu'elle est acceptée par nos voisins, et de nouvelles recherches sont nécessaires pour asseoir sur des bases solides la physiologie de ces organes. Ce côté de la question se trouve clairement exposé dans les excellentes leçons de pathologie expérimentale de M. le professeur Germain Sée ; et nous ne saurions mieux faire que d'y renvoyer le lecteur.

DEUXIÈME PARTIE.

§ I. — Anatomie pathologique.

Dans les trois nécropsies qu'ils ont faites, MM. Amussat, Nélaton et Trélat, ont été frappés de l'état de décomposition des cadavres. Les vergetures et les sigillations, qui déjà étaient très-apparentes pendant l'agonie, ont envahi toute la surface du corps. La face, dit M. Trélat, était méconnaissable, et la peau, distendue par des gaz, est en général ecchymosée. Les extrémités ont pris une teinte violette foncée ; aussi n'est-il pas toujours facile de reconnaître, au milieu de ces tissus en décomposition putride, la dilatation des ganglions, ou plutôt il est facile de confondre les troncs lymphatiques avec les glandes elles-mêmes. Cette méprise a été commise par Amussat, qui, ne pouvant retrouver les ganglions iliaques, crut à leur disparition : « Ils semblent, dit-il, avoir été remplacés par des vaisseaux dilatés. »

Les aines sont le lieu d'élection des adénolymphocèles : sur dix observations, huit fois ce sont les glandes inguinales qui se développent ; et encore pourrait-on suspecter le diagnostic de Virchow et celui de Krimer, qui soupçonnent avoir vu des tumeurs lymphatiques, le premier, dans la région

sous-maxillaire, le second à la partie moyenne et interne du bras gauche.

Quoique les autopsies manquent pour vérifier la véracité du fait, il est probable que la région inguinale n'est pas prise exclusivement, et que les glandes lombo-aortiques sont également devenues malades, même avant celles des aines.

Les glandes dilatées n'apparaissent pas tout d'abord après l'incision de la peau ; il faut les chercher au milieu d'une sorte d'atmosphère de graisse analogue à celle qui entoure le rein. Dans la pièce déposée au musée par M. Trélat, cette enveloppe graisseuse est tellement abondante qu'au premier abord on croirait à un lipome. Elle entre pour une portion considérable dans le volume de la tumeur, et l'on comprend que l'abondance de cet élément doive pendant la vie imprimer à la masse la physionomie de certains lipomes lobulés. Les glandes en effet sont comme perdues au milieu de ces nombreux lobules de graisse accolés les uns aux autres (pl. I, fig. 1).

Il faut une dissection attentive pour dépouiller les véritables masses glandulaires. Celles-ci alors se présentent au nombre de trois à cinq, sous forme de tumeurs bien limitées, quoique inégales et bosselées.

Leur aspect et leur volume sont très-différents, suivant qu'elles sont remplies et gonflées par la lymphe ou qu'elles se sont vidées et affaissées après la mort.

Dans le premier cas (pl. II, fig. 1), elles se pré-

sentent comme un amas de canaux pelotonnés et noueux très-faciles à confondre avec les varicosités des troncs lymphatiques ; et leur volume varie de la grosseur d'un noyau de pêche à celle de ce fruit tout entier. Vidées et affaissées, au contraire, elles ne dépassent guère le volume d'une noix, paraissent ridées, molles, flasques et bosselées comme les vésicules spermatiques.

Pour mettre un peu d'ordre dans la description de ces tumeurs peu connues, nous examinerons successivement leur enveloppe, leur parenchyme, et enfin leur contenu.

Enveloppe. — Elle est quelquefois double, c'est-à-dire qu'il existe une membrane qui entoure toute la tumeur, et fournit encore une capsule secondaire à chacun de ses lobes. Cette disposition est très-bien indiquée sur la fig. 1 de la pl. I. On voit une membrane assez fine et lâche, parcourue par quelques vaisseaux sanguins et contenant encore dans ses mailles quelques petits lobules de graisse.

Cette enveloppe commune envoie de sa face profonde des expansions, qui se confondent insensiblement avec la capsule propre à chaque lobule de la tumeur.

Cette capsule propre entoure et limite exactement les différentes masses glandulaires dilatées ; elle est épaisse, résistante, et participe à l'hypertrophie générale des lymphatiques intra-glandulaires. Ce développement parallèle des vaisseaux et de la cap-

sule vient à l'appui de l'opinion de Teichmann, qui regarde le revêtement conjonctif des glandes lymphatiques comme une expansion et une continuation de la tunique externe des vaisseaux afférents et efférents.

La résistance de cette enveloppe est assurément trop considérable pour que la pression excentrique de la lymphe puisse la rompre et produire les œdèmes lymphatiques dont parle Assalini.

Çà et là de gros troncs dilatés perforent la capsule et montrent à l'extérieur leurs ouvertures béantes ; ils sont intimement unis à la capsule, et semblent bien en effet lui abandonner, en entrant dans la glande, la plus grande partie de leur tunique adventice.

Parenchyme. — Il a perdu sa consistance et sa fermeté. Au lieu de trouver sous le doigt un tissu élastique et résistant, on ne sent plus qu'une masse molle, dépressible et spongieuse.

La coloration et l'aspect des tumeurs varie beaucoup, suivant qu'on a sous les yeux une pièce fraîche ou une pièce ancienne et macérée.

Les trois figures de la pl. I, que je dois à l'extrême obligeance de M. Nélaton, expriment très-fidèlement l'aspect, la coloration et la physionomie des adénolymphocèles à l'état frais. Tout ce système de canaux et de lacunes spongieuses qui caractérise ces tumeurs a été très-bien compris par M. Lakerbauër, et son crayon a admirablement

rendu tous les détails de cette texture compliquée en conservant aux parties leur coloration normale.

La distinction des deux substances corticale et médullaire est encore très-apparente et même exagérée. Les sinus de la substance tubuleuse (Pl. I, fig. 3, *b*) ont conservé leur direction rectiligne et concentrique ; le système anastomotique des canaux de le substance médullaire a pris un développement considérable.

Sur les pièces fraîches on voit sourdre de la surface de la coupe, par les ouvertures béantes de cette multitude de canaux, un liquide blanchâtre et opalin que M. Nélaton compare à du lait.

Dans son ensemble l'aspect de la coupe rappelle tout à fait la texture des tissus érectiles, et les détails dans lesquels nous allons entrer viennent à à l'appui de cette manière de voir.

Il est facile de vérifier sur la pièce remise au musée par M. Trélat cette disposition caverneuse des glandes. A la superficie existent les orifices des troncs afférents et efférents. Ces ouvertures mesurent de 5 millimètres à 1 centimètre de diamètre. Si l'on entr'ouvre un de ces orifices, on voit leur cavité plonger dans l'intérieur de la glande, et cette cavité est partiellement occupée par une foule de trabécules qui vont d'une paroi à l'autre, cloisonnent le vaisseau et lui donnent l'aspect réticulé. Si l'on suit un de ces sinus à travers la glande, on le voit émettre de tous côtés des sinus plus petits, de deuxième et de troisième ordre, dont la cavité est

également cloisonnée. Çà et là sur le trajet de ces vaisseaux, se montrent des bosselures, de petites dilatations ampullaires, correspondant à des lacunes tout à fait analogues à celles des tissus érectiles. La figure 2 de la planche I, *b*, montre très-bien la disposition réticulée et caverneuse que nous venons de décrire. On voit l'orifice des grands sinus occupé par un réseau de trabécules anastomosées dont les mailles livrent passage à la lymphe. Là, comme dans le tissu érectile, les gros troncs se terminent par un bouquet ou une gerbe de canaux beaucoup plus petits, et la transition ne semble point ménagée entre les uns et les autres.

En même temps que les sinus et canaux intraglandulaires se sont dilatés, leurs parois ont acquis une épaisseur considérable. La lymphangiectasie, comme la phlébectasie, s'accompagne d'une hypertrophie des tuniques vasculaires à tel point, qu'au lieu de s'affaisser et de disparaître pour ainsi dire, l'ouverture de ces canaux reste béante. L'hypertrophie atteint non-seulement les parois, mais encore les trabécules intra-canaliculaires.

L'examen microscopique que j'ai fait de la pièce de M. Trélat a fourni quelques notions intéressantes sur la structure de ces canaux.

On retrouve sur les troncs lymphatiques afférents et efférents deux des tuniques dont ils sont normalement formés ; la troisième, c'est-à-dire la couche épithéliale a disparu, probablement par suite de la macération. La tunique moyenne, composée de fibres musculaires à direction transversale, a acquis

une épaisseur considérable par suite de la multiplication des fibres-cellules. Il en est de même de la tunique externe, où les éléments contractiles ont pris un développement analogue. L'épaisseur réunie de ces deux couches mesure de 16 à 20 centièmes de millimètre.

En pénétrant dans l'intérieur des glandes, les vaisseaux dilatés perdent subitement leur tunique contractile; on ne trouve plus aucune fibre lisse dans l'épaisseur de leurs parois; à peine même y rencontre-t-on quelques fibres élastiques. La tunique de ces sinus se réduit à une seule membrane, homogène ou légèrement granuleuse, essentiellement composée de faisceaux transparents de tissu conjonctif. Les trabécules qui cloisonnent leur cavité sont aussi exclusivement constituées par des faisceaux lamineux et je n'ai pu y découvrir ni fibres lisses ni fibres élastiques.

Il est un autre élément caractéristique des glandes lymphatiques dont j'ai dû chercher l'existence; c'est la pulpe ou les corpuscules de la lymphe. A l'œil nu, les follicules semblent avoir disparu; on ne peut pas dire cependant qu'ils manquent absolument. On en retrouve çà et là quelques amas sur toutes les préparations; mais cet élément fondamental n'entre plus que pour une portion insignifiante dans la structure de la glande. Il n'est plus disposé par grains isolés et nettement séparés les uns des autres; c'est dans les interstices des vaisseaux, et même dans l'épaisseur des trabécules intravasculaires, qu'on trouve encore des agglomérat-

tions de corpuscules, dont beaucoup sont remplis ou entourés de granulations graisseuses.

Pour compléter la description de ces tumeurs, il nous faut ajouter qu'accidentellement on y rencontre de petits noyaux jaunâtres, de la grosseur d'un grain de chènevis, noyaux bien isolés, arrondis, pourvus d'une enveloppe spéciale. M. Nélaton les a fait représenter dans la figure 1, pl. I, *c*. Ces deux petits corps, d'apparence tuberculeuse, étaient en réalité composés d'épithéliums nucléaires, de forme ovalaire, à un ou plusieurs nucléoles, d'un diamètre de $0^{mm},007$ à $0^{mm},008$. La coloration jaune qu'ils présentent est due à un grand nombre de granulations graisseuses interposées entre les éléments précédents. Ces petits corps n'ont point été retrouvés dans les autres glandes dilatées, non plus que dans la pièce de M. Trélat. Leur existence me semble donc tout à fait fortuite et leur présence peut être interprétée comme la transformation adipeuse de deux follicules glandulaires.

Liquide contenu. Le liquide blanc laiteux qui s'écoule de ces glandes, lorsqu'on les incise, a été scrupuleusement examiné par MM. Nélaton, Robin et Sappey, qui s'accordent à le considérer comme de la lymphe, opinion confirmée par d'autres analyses faites en Allemagne. Il en a toutes les propriétés caractéristiques. La réaction est légèrement alcaline (Nasse, Krimer). Il se coagule assez rapidement en se refroidissant et se divise en deux couches, l'une supérieure plus pâle, demi-transparente, l'autre inférieure, d'un blanc rosé. Le microscope y dé-

montre la présence de nombreux corpuscules lymphatiques emprisonnés dans les mailles de la fibrine coagulée, et des cristaux d'hématoïdine qui lui donnent sa coloration légèrement rosée.

La teinte lactescente est due à l'existence d'une quantité notable de granulations graisseuses.

Ce liquide a-t-il subi des modifications dans les glandes dilatées? D'après les recherches de Nasse, qui a réuni et comparé différentes analyses, la lymphe provenant d'accumulations pathologiques, se distinguerait du liquide normal par les caractères suivants : 1° le poids du coagulum des parties solides serait plus considérable; 2° la quantité d'eau serait moindre; 3° il y existerait plus de matière colorante.

En général, cette lymphe se rapprocherait donc plus du chyle, tel que le contient le canal thoracique, que de la lymphe des autres parties du corps.

Sur la pièce de M. Trélat, on trouve encore dans l'intérieur des canaux dilatés une sorte de boue demi-limpide, d'une couleur cendrée. Je l'ai portée sous le microscope et l'ai trouvée composée d'une multitude de granulations protéiques mélangées à des gouttelettes de graisse qui se dissolvent dans l'éther et laissent la fibrine à l'état granuleux. Quant aux corpuscules lymphatiques, il n'en existe plus de traces : il est probable que depuis deux ans que cette pièce est au musée, ils ont subi la décomposition ammoniacale et que ces éléments peu stables se sont transformés en acides gras.

Nous croyons avoir démontré qu'il existe chez

l'homme des tumeurs formées par la dilatation des vaisseaux lymphatiques intra-glandulaires, avec hypertrophie de leurs parois, que ces dilatations peuvent être telles, que l'élément adénoïde de la glande disparaisse, au point que cet organe semble remplacé par un enroulement et un lacis inextricable de vaisseaux ou sinus qui lui donnent l'apparence d'un tissu érectile.

Cete lésion, nous le répétons, ne se borne pas ordinairement aux glandes exclusivement; dans presque toutes les observations, les troncs et les réseaux étaient le siége d'une véritable lymphangiectasie, dont la description n'entre pas dans le cadre de notre sujet, quelque intime que soit la liaison qui les unisse.

§ II. — Physiologie pathologique.

Après avoir tracé l'anatomie pathologique des tumeurs érectiles lymphatiques, je dois exposer les résultats de quelques expériences instituées dans le but d'éclairer leur mode de développement. Ces recherches n'ont point abouti à résoudre toutes les difficultés qui entourent la pathogénie de ces tumeurs et cela était facile à prévoir; mais les expériences sur les animaux m'ont fourni l'occasion de constater au moins qu'il faut chercher ailleurs que dans un obstacle au cours de la lymphe l'explication et la cause de ces dilatations multiples.

Il était rationnel de penser que la ligature du canal thoracique serait suivie d'une dilatation de tout le système lymphatique correspondant. Mais, de

même qu'on ne produit pas de vraies varices en liant les veines, de même la ligature du canal thoracique n'amène qu'une distension momentanée des lymphatiques. La circulation de la lymphe en effet se rétablit promptement, soit par les voies collatérales, soit même par l'abouchement des deux bouts divisés du canal.

Un autre procédé a été également mis en usage dans le même but : sur des chiens et des lapins j'ai lié en masse tous les vaisseaux efférents des glandes inguinales, et aussitôt après la ligature j'ai vu apparaître les troncs afférents sous forme de petites cordes noueuses, moniliformes, opalines et demi-transparentes. En même temps, les glandes devenaient turgescentes, spongieuses et doublaient de volume.

De toutes ces expériences il résulte qu'un obstacle au cours de la lymphe peut bien amener une distention momentanée et une dilatation passagère des troncs et des vaisseaux intra-glandulaires, mais que cette obstruction ne suffit pas pour faire naître à sa suite de véritables tumeurs lymphatiques, soit des réseaux, soit des troncs, soit enfin des glandes.

Ce n'est donc pas dans l'oblitération des voies lymphatiques qu'il faut chercher la cause de ces tumeurs. Aussi ai-je été très-étonné en lisant une observation de Freiriech relative à un veau nouveau-né, chez lequel il trouva une dilatation générale du système lymphatique, par suite, dit-il, d'une thrombose de la veine jugulaire. Ce fait est d'autant plus inexplicable que la sous-clavière, où aboutit géné-

ralement le canal thoracique, était restée libre, et que la lymphe devait y trouver un débouché facile. D'ailleurs, chez les animaux, j'ajouterai même chez l'homme, le canal thoracique s'ouvre souvent par plusieurs branches dans le système veineux. J'ai, pour ma part, conservé plusieurs pièces qui le démontrent péremptoirement, et mon ami, M. Lannelongue, a tout récemment observé la même disposition chez l'homme.

Chez les chiens auxquels j'ai lié le canal thoracique, il était facile de constater, outre la distension de ce conduit, un véritable œdème lymphatique sur toute la longueur de son trajet. Le tissu cellulaire environnant avait pris une teinte laiteuse, et se creusait sous la pression du doigt comme cela s'observe dans l'œdème séreux du tissu cellulaire sous-cutané. Cet œdème formait autour de l'aorte descendante un demi-cylindre opalin qui cachait la moitié correspondante de la paroi artérielle. Les glandes lombaires grosses et gorgées de chyle étaient opalines comme si elles eussent été injectées d'eau de chaux. Enfin les troncs lymphatiques qui serpentent dans le mésentère m'ont également paru plus volumineux qu'ils ne le sont même après un repas copieux; mais leurs contours étaient nets, et ne semblaient point œdémateux.

L'examen microscopique des glandes, répété un grand nombre de fois, m'a montré une distension très-appréciable des sinus et des canaux intra-glandulaires, dont j'ai relevé quelques dessins. Le ré-

seau anastomotique était devenu très-apparent.

Les capillaires de ce réseau n'avaient point un volume uniforme; il existait des dilatations et des resserrements alternatifs sur leur trajet. Ces dilatations étaient surtout très-remarquables au confluent de plusieurs branches; on voyait en ce point une sorte de lacune qui rappelait en petit le réservoir de Pecquet.

Malgré une étude attentive, je n'ai pu découvrir de dilatations sur le réseau de cellules plasmatiques qui, suivant les micrographes allemands, communiqueraient avec les sinus et canaux de la lymphe. Des cellules étoilées et anastomosées par leurs prolongements, contenant au centre un ou deux noyaux, s'observent aisément autour des éléments adipeux qui infiltrent çà et là l'enveloppe lamelleuse de la glande; et là en effet, elles semblent bien constituer un système de canaux réticulés dont chaque maille renferme une cellule de graisse. Mais rien de semblable ne m'a paru exister dans l'épaisseur même de la glande. Aussi ne puis-je accepter l'opinion de M. Virchow (1), qui plus heureux a fondé sur l'existence de cellules plasmatiques, toute une théorie de développement non-seulement du tissu lymphatique lui-même, mais encore de la lésion qui nous occupe en ce moment.

Ayant eu à examiner une tumeur formée par la dilatation des vaisseaux lymphatiques de la langue, il constate, autour des canaux dilatés, des cellules

(1) Voir les détails de l'observation à la page 77.

plasmatiques remplies de corpuscules de la lymphe. Et il part de là pour admettre, que les lacunes des sinus lymphatiques qui donnaient à la pièce l'apparence d'un tissu érectile, pourraient bien être dues à une distention excessive de ces mêmes cellules plasmatiques, de sorte qu'il y aurait en même temps dilatation des sinus et dilatation des cellules plasmatiques. Il n'est pas toujours facile de saisir les idées théoriques de cet éminent pathologiste; cependant, c'est là je crois l'opinion qu'il émet et dont il propose l'admission.

Ainsi pour Virchow, certaines tumeurs seraient constituées par la lésion simultanée des vaisseaux lymphatiques et des cellules plasmatiques en communication avec eux, et cette lésion consisterait dans la dilatation des uns et des autres.

L'aspect caverneux et érectile que présentent ces tumeurs répondrait parfaitement à cette théorie de développement.

J'accepterais peut-être avec empressement cette explication, s'il m'avait été donné de pouvoir la vérifier dans les cas particuliers que j'ai dû examiner. Il est incontestable en effet, que les cellules plasmatiques sont parfois le point de départ de certaines tumeurs. Pour ma part, j'ai eu l'an dernier l'occasion d'étudier des enchondromes, où ce mode de développement est très-évident. On y voyait un réseau de cellules plasmastiques plongées au milieu d'une substance amorphe et légèrement granuleuse. Parmi ces cellules, les unes ne contenaient qu'un seul noyau, d'autres en contenaient

deux, trois, quatre, et jusqu'à sept, etc..., et à mesure que le nombre de ces noyaux augmentait la cellule mère s'arrondissait de plus en plus. En même temps les noyaux intra-cellulaires devenaient des cellules, et, la substance amorphe interposée disparaissant, les cellules mères s'accolaient les unes aux autres et l'on avait sous les yeux un tissu tout à fait analogue au cartilage fœtal.

Cette théorie de développement est-elle applicable aux dilatations variqueuses des ganglions? En un mot faut-il admettre que sinus et cellules plasmatiques se dilatent simultanément, et que l'aspect caverneux que présentent les tumeurs, soit précisément le résultat de cette dilatation simultanée?

Nous ne le pensons pas. M. Virchow n'a point démontré la réalité de ce mode de développement; c'est une simple théorie qu'il émet. Or la disposition anatomique du tissu glandulaire rend tout aussi bien compte de l'existence des cloisons et de l'aspect caverneux qui en résulte.

En effet, nous avons vu que sinus et canaux lymphatiques avaient une cavité cloisonnée; la dilatation ne rompt pas ces cloisons qui prennent part à l'hypertrophie des vaisseux, et, de microscopiques qu'elles sont à l'état normal, deviennent alors très-aisément visibles à la simple vue, comme nous l'avons vu en parlant de l'anatomie pathologique. Pourquoi donc alors recourir à l'existence douteuse de cellules plasmatiques pour expliquer une disposition qui trouve sa raison d'être dans la structure même du vaisseau.

§ III.—Étiologie.

Le petit nombre de faits connus ne nous permet pas d'assigner avec certitude les causes de ces tumeurs lymphatiques. Deux conditions cependant semblent jusqu'à présent présider à leur développement : la jeunesse des individus et leur habitation sous des climats chauds.

Que l'état variqueux du système lymphatique ait son siége dans les réseaux, les troncs ou les ganglions, c'est toujours dans le jeune âge qu'apparaissent les premiers signes. Ainsi chez l'enfant observé par Thilesen, c'est de six mois à un an que la cuisse droite commence à se développer ; puis ce gonflement s'arrête et devient stationnaire jusqu'à la seconde jeunesse, La tumeur de la langue examinée par Virchow est congénitale. Les sujets vus par Krimer et Nasse étaient jeunes.

C'est également chez des jeunes gens que se sont montrées la plupart des dilatations des troncs et des réseaux lymphatiques dont on trouve l'observation dans la science, celles du docteur Petit en particulier.

Le malade d'Amussat avait 19 ans, l'opéré de M. Nélaton de 20 à 25 ans, celui de M. Trélat 21 ans.

L'individu que j'observe est un peu plus âgé ; il a 34 ans. Il est à noter cependant que ses tumeurs datent déjà de trois années.

L'ensemble de ces faits démontre que la dila-

tation des lymphatiques glandulaires est le triste appanage de la jeunesse et plus rarement de la virilité ; et l'on peut se demander si l'énergie des fonctions de nutrition à cet âge ne doit pas être considérée comme une cause importante du développement de ces tumeurs.

Jusqu'à présent, on croyait que cette maladie était endémique des pays chauds. Tous les malades observés venaient du Brésil, de l'Egypte ou des îles Maurice et Bourbon. Le mien est né en France qu'il n'a jamais quittée ; bien plus, il habite le nord-ouest, sous un climat presque froid, en tout cas brumeux et humide. La plupart des sujets observés en Allemagne sont dans le même cas. Il faut donc renoncer à l'idée de l'influence exclusive des climats chauds sur le développement de cette maladie, influence que l'observation de M. Desjardins était bien de nature à faire admettre.

Il s'agit en effet d'une femme née et élevée ne France ; elle quitte son pays pour aller à l'île Maurice se mettre à la tête d'un atelier de blanchisserie, elle y séjourne treize années et les premiers symptômes n'apparaissent qu'au bout de dix ans. Certes il est assez naturel de voir autre chose qu'une coïncidence dans le développement de ces tumeurs. Mais je le répète, l'existence de la même maladie chez des individus n'ayant jamais quitté la France ou les pays froids prouve qu'on ne doit plus attacher au climat qu'une influence secondaire. D'ailleurs j'ai dernièrement passé un mois en Egypte, j'ai parcouru et visité les hôpitaux de Constanti-

nople et du Caire; et malgré une recherche attentive je n'ai pu découvrir aucun cas d'une affection semblable.

Peut-on avec plus de raison invoquer la constitution du sujet pour expliquer le développement des adénolymphocèles ?

Assurément non. Dans toutes les observations il est dit que le malade est fort, vigoureux, bien constitué, sans traces de scrofules ou de syphilis antérieure, sans atteinte de rhumatisme, de goutte ou d'aucune maladie constitutionnelle.

Le tempérament lymphatique lui-même ne saurait être mis en cause. Aucun des malades n'a jamais présenté, soit dans l'enfance, soit plus tard, les attributs du lymphatisme.

Le sexe ne paraît pas avoir plus d'influence. Cependant sur les huit sujets observés, deux seulement appartiennent au sexe féminin : c'est la malade de M. Desjardins et la jeune fille de Krimer.

La profession ne semble avoir aucune part dans le processus morbide. Le jeune homme de Breschet et Amussat était colon, de même celui de M. Trélat. La malade de Desjardins était à la tête d'un atelier de blanchisserie.

Les faits observés par M. Nélaton l'ont été l'un sur un Brésilien inoccupé, l'autre sur un Egyptien. Enfin X... est camionneur, et sauf les efforts qu'exigent souvent sa profession, on ne trouve rien dans sa vie qui puisse se rapporter de près ou de loin à l'affection dont il est atteint.

Ainsi parmi les causes générales qui président

au développement des tumeurs, aucune ne peut nous satisfaire.

L'explication est-elle plus facile par l'existence de conditions locales et individuelles qui puissent rendre compte du développement de ces tumeurs?

La dilatation, en effet, pourrait aisément s'expliquer par un obstacle mécanique au cours de la lymphe, et cet obstacle pourrait consister, soit dans une oblitération du canal thoracique, soit dans une compression.

Reprenant les faits à ce point de vue, je les ai tous examinés scrupuleusement.

L'autopsie du malade d'Amussat montra qu'il existait une dilatation énorme de tout le système lymphatique. Le canal thoracique était tellement élargi, qu'on put l'insuffler avec un soufflet; il n'était donc pas oblitéré. Dans l'observation de M. Nélaton et dans celle de M. Trélat, le canal thoracique ne put être examiné; il est probable d'ailleurs qu'on l'eût trouvé dilaté comme dans le fait précédent. A l'exception du cas de Friedreich, où la trombose de la jugulaire peut être invoquée jusqu'à un certain point comme cause de la dilatation des lymphatiques chez un veau nouveau-né, nous ne trouvons dans la science aucun fait où un obstacle mécanique ait amené un tel résultat.

Qu'on ne m'objecte pas les observations de MM. Richet, Broca, Virchow, etc., qui citent des dilatations lymphatiques dues à la compression ou à l'oblitération des troncs lymphatiques par des tumeurs cancéreuses ou des bubons; il existait, dans tous ces cas, bien plutôt une distension qu'une di-

latation des vaisseaux; et jamais une véritable tumeur ne s'est développée sous l'influence de cette cause.

Les faits pathologiques ne permettent donc pas d'admettre que la dilatation puisse être attribuée, soit à l'oblitération, soit à la compression des voies lymphatiques.

Du reste, je ne m'en suis pas tenu là; j'ai voulu avoir la sanction de l'expérimentation physiologique sur les animaux, et dans ce but j'ai pratiqué chez cinq chiens la ligature du canal thoracique près de son embouchure dans la veine sous-clavière gauche. Les résultats négatifs en sont consignés dans les observations placées à la fin de ce travail. Puis, chez deux lapins, j'ai découvert les ganglions inguinaux; ils ont été isolés de la veine et de l'artère crurale, et une ligature a été passée au-dessous des troncs efférents. Les glandes et leurs vaisseaux afférents se sont distendus, mais, à la chute de la ligature, je n'ai plus trouvé aucune trace de cette dilatation.

De tous ces faits il résulte que la ligature du canal thoracique, et par conséquent l'oblitération et la compression des voies lymphatiques peuvent amener une distension des vaisseaux situés au-dessous de la ligature ; mais cette distension est passagère. Chez tous ces animaux, le cours de la lymphe s'est rétabli par les voies collatérales, et bientôt les troncs et les glandes sont rapidement revenus à leur volume primitif. Ces expériences confirment donc les données fournies par l'anatomie pathologique.

Il en est, du reste, des phlébectasies comme des lymphangiectasies.

A-t-on trouvé la cause de la plupart des varices veineuses? Celle du varicocèle est-elle connue? N'est-on pas obligé, dans l'immense majorité des cas, d'invoquer l'existence d'une sorte de diathèse variqueuse.

De même pour la lymphangiectasie : ni l'âge, ni le climat, ni la profession, ni les conditions locales, ne rendent compte de ces ectasies; nous sommes forcés d'avoir recours à l'hypothèse d'une diathèse variqueuse lymphatique et de cacher notre ignorance sous ce vilain mot.

La généralité de ces dilatations, qui embrassent tout le système lymphatique, leur symétrie de développement, supposent l'existence d'une cause également générale, exerçant son action sur l'ensemble du système. Il semble même que cette cause inconnue déplace son centre d'activité pour le porter successivement dans les différentes régions de l'économie.

§ IV. — Symptomatologie.

L'adénolymphocèle débute d'une façon insidieuse, latente; elle existe depuis longtemps déjà que le malade ne s'en est jamais douté; c'est fortuitement et par hasard qu'il découvre sa tumeur. Impossible donc d'assigner une date précise à son apparition. Les malades de M. Trélat et d'Amussat s'en aperçoivent l'un vers 8 ou 9 ans, l'autre à 13 an; chez la femme observée par M. Desjardins et

chez le sujet de l'observation Ire, ce n'est qu'à l'âge de 31 et 34 ans que le développement de l'affection a été reconnu. Qui pourrait, en effet, éveiller les soupçons de l'individu dont les glandes vont devenir variqueuses? La douleur est nulle, la santé n'est pas altérée, et si parfois les malades accusent un peu de fatigue ou de pesanteur dans les aines, ils l'attribuent à une marche forcée, à une course un peu plus longue, à toute autre chose enfin qu'à la cause véritable. Cette absence complète de douleur explique pourquoi la plupart des malades gardent leurs tumeurs pendant des années sans s'en apercevoir d'abord, puis, lorsqu'ils les ont reconnues, sans s'en inquiéter, sans recourir au médecin.

Aussi, lorsqu'ils se présentent à notre observation, les tumeurs ont déjà acquis un certain volume.

Les aines sont le siége de prédilection des adénolymphocèles. Sur 4 observations authentiques, 3 fois les glandes inguinales ont été les premières envahies; seul, le camionneur dont je rapporte l'histoire a vu débuter le mal par la dilatation variqueuse des lymphatiques sus-hyoïdiens, et encore cet homme raconte-t-il que trois mois après, les aines étaient prises à leur tour. Je suis même disposé à croire que la maladie avait affecté tout d'abord les glandes inguinales; si cet homme s'est préoccupé plutôt de sa gorge, c'est que cette région est bien plus apparente, et qu'en ce point le développement anormal saute aux yeux de prime abord.

Chose digne de remarque, les glandes symétriques sont affectées symétriquement; si c'est aux

aines, ces régions prennent un accroissement de volume proportionnel et à peu près égal de chaque côté. Il en est ainsi dans les faits rapportés par Amussat, par M. Nélaton, M. Trélat et chez le camionneur que j'observe. Dans tous ces cas, les tumeurs occupaient le triangle de Scarpa.

Les glandes acquièrent un volume qui varie peu; arrivées à la grosseur du poing environ, elles restent très-longtemps stationnaires. M. Trélat a noté sur son malade les dimensions suivantes :

Côté droit :	hauteur	12	centim.
—	largeur	7	id.
Côté gauche :	hauteur	13	centim.
—	largeur	8	id.

Mes observations particulières m'ont donné des résultats qui diffèrent à peine des précédents :

Côté droit :	hauteur	11	centim.
—	largeur	7 1/2	id.
Côté gauche :	hauteur	12	centim.
—	largeur	8	id.

La surface de ces tumeurs n'est point uniforme; on y observe des bosselures ordinairement au nombre de trois ou quatre, et chacune d'elles correspond à un lobule ou mieux à une glande.

La peau qui les recouvre a conservé sa coloration et son aspect normal, à moins qu'il n'existe en même temps une dilatation variqueuse des réseaux lymphatiques à ce niveau, comme dans le fait de Desjardins; car alors sa surface devient inégale et chagrinée comme l'écorce d'orange.

Elle n'est point sillonnée de ces lignes bleuâtres si caractéristiques dans les tumeurs érectiles veineuses sous-cutanées.

J'ajoute de suite que la peau des membres inferieurs est restée tout aussi intacte que celle des autres régions, et qu'il est impossible d'y découvrir une altération quelconque ; elle a conservé sa souplesse et sa mobilité ; on peut la pincer, y faire un pli aussi facilement que partout ailleurs.

Les tumeurs sont mobiles sur les muscles de la cuisse, et ne semblent avoir avec eux que des rapports de voisinage ; elles paraissent bien limitées à la région inguinale et isolées des organes environnants ; elles sont molles, dépressibles, fuyant sous le doigt ; cette mollesse est tout à fait comparable, soit à celle de certains lipomes, soit à celle des tumeurs érectiles.

Il n'existe pas de fluctuation réelle dans ces tumeurs, et la percussion ne détermine point ce choc bref et sec qui caractérise les grandes collections liquides. Mais, grâce à leur large système de canaux et de lacunes communiquant ensemble, les adénolymphocèles offrent sous les doigts qui les pressent alternativement cette sensation de reflux et de soulèvement qui n'est autre que la fausse fluctuation.

Une pression bien ménagée les refoule plutôt qu'elle ne les réduit ; et, même après leur affaissement, on y sent encore des noyaux mal isolés et résistants, comme si l'on touchait des pelotons de petits tubes en caoutchouc enroulés et accumulés sous la peau.

Une marche prolongée, la fatigue, augmentent la tension de ces ectasies lymphatiques, ce que ne font ni la toux ni l'effort. Le décubitus dorsal suffirait, au contraire, pour diminuer considérablement leur volume, et alors, dit M. Trélat, on n'a plus sous la main qu'une sorte de sac irrégulier, parcouru par de nombreux trabécules et offrant quelques reliefs mamelonnés.

Cette réduction lente lui fait supposer que la tumeur doit contenir un liquide assez épais, et qui reflue par des voies relativement étroites.

Le signe caractéristique de l'adénolymphocèle, c'est en effet cette sensation de cordons enroulés, de noyaux épars, diminuant par la pression sans se réduire complétement, puis cette tension qui disparaît par le repos, et surtout par le décubitus dorsal.

Les tumeurs lympathiques ne sont pas complétement indolentes à la pression; le camionneur accuse un certain malaise lorsqu'on presse un peu fortement sur la région inguinale. Du reste, ce malaise apparaît spontanément, lorsque cet homme se fatigue ou fait des efforts répétés et considérables; il lui semble alors que ses membres deviennent lourds et faibles; et une sensation de pesanteur incommode dans les aines et au périnée l'oblige à prendre quelque repos. Ces mêmes sensations douloureuses se retrouvent à un degré bien plus marqué chez le malade d'Amussat, qui ne pouvait marcher sans le secours d'un appareil compressif, quoiqu'il fût obligé de l'enlever de temps en temps et de se coucher sur le ventre pour obtenir un peu

de soulagement. De même la parente de M. Desjardins accuse de la faiblesse et de la pesanteur dans le membre affecté.

Telles sont les principales manifestations locales des adénolymphocèles, lorsqu'elles existent seules, isolément et indépendamment des dilatations des autres parties de système lympathique. Mais les glandes viscérales sont peut-être plus souvent affectées que celles de l'aine. La seule antopsie complète est celle du malade d'Amussat; la dilatation variqueuse avait envahi non-seulement les aines, mais encore le réservoir de Pecquet, à tel point que Breschet, laissant de côté la lymphangiectasie des glandes inguinales, ne décrit que celle du canal thoracique.

Il est probable qu'il en était ainsi chez les sujets observés et autopsiés par MM. Nélaton et Trélat; mais ces autopsies se faisaient en ville, et ces éminents observateurs ne purent examiner que les tumeurs des aines. Il faut donc s'attendre à trouver les glandes lymphatiques développées dans d'autres parties du corps. Chez le camionneur dont je rapporte l'observation, on sent à travers la paroi abdominale un empâtement de la région lombaire; la pression en ce point développe une sensation pénible analogue à celle qu'on provoque par la même manœuvre sur les tumeurs inguinales. Nous sommes disposé à admettre, sans avoir une certitude absolue, qu'il existe en ce point des glandes dilatées.

Cette opinion est d'autant plus rationnelle qu'on trouve chez cet homme une énorme dilatation des

vaisseaux lymphatiques du périnée et de la région sus-hyoïdienne. En arrière des bourses, entre elles et l'anus, existe une masse énorme, du volume du poing. Le sillon interfessier est remplacé par une saillie uniforme, sans limites bien précises. La peau est lisse, fine, sans poils, sans changement de coloration. Au-dessous d'elle se trouve un tissu spongieux, mou, en partie réductible, donnant sous le doigt qui le presse la sensation d'un paquet de vers enroulés, comme si l'on avait affaire à un varicocèle périnéal. Le scrotum et les testicules sont repoussés en avant par cette tumeur, dont ils sont, du reste, complétement indépendants.

Enfin, chez le même individu, une affection semblable existe, ou plutôt existait il y a six mois dans la région sus-hyoïdienne. Là, comme au périnée, la tuméfaction offrait une surface uniforme, sans limites précises ; elle semblait également constituée par une multitude de cordes mollasses et de noyaux attachés les uns aux autres comme des grains de raisin sur leur grappe.

Cette masse spongieuse nous paraît formée par la dilatation variqueuse des troncs lympathiques de cette région.

Dans l'aisselle du côté droit nous avons trouvé un ganglion plus volumineux que les autres, plus mou, plus spongieux, plus sensible à la pression, et cette glande nous paraît devoir être un commencement d'adénolymphocèle.

Ce n'est donc pas seulement aux aines que s'observe cette sorte de diathèse variqueuse lymphati-

que ; et lorsqu'un malade se présente avec une de ces tumeurs, on doit explorer toutes les régions, si l'on veut établir un diagnostic complet.

Malgré la dilatation énorme des lymphatiques dans les glandes, ces vaisseaux ne se rompent pas ; du moins aucune observation ne mentionne cette complication, tandis qu'elle arrive dans les dilatations des troncs lymphatiques. « Un effort, dit Sœmmering, peut les rompre, ainsi qu'une contusion, et donner lieu à un œdème lymphatique plus ou moins considérable. »

C'est probablement un œdème de cette nature qu'observa Thilesen sur l'enfant dont il rapporte l'histoire. Cette rupture, du reste, est un fait commun dans les dilatations variqueuses qui affectent les réseaux (Nélaton, Desjardins, Fitzer, etc...); mais jusqu'à ce jour cet accident n'a jamais été observé dans l'adénolymphocèle.

A tous ces signes locaux se joignent, chez la plupart des malades, quelques phénomènes étranges du côté des voies digestives et de la nutrition. La bouche est amère le matin ; il y a des nausées, quelquefois des vomissements ; l'appétit devient nul. Les phénomènes gastriques ont ceci de caractéristique qu'ils disparaissent au bout de quelques jours pour revenir ensuite. Il y a dans leur apparition une sorte d'intermittence irrégulière, qui a été signalée dans la plupart des observations.

Avec ces troubles gastriques coïncident des troubles de nutrition, non moins inexplicables. A des époques très-variables, sans cause appréciable, sans

augmentation de travail, on voit ces individus maigrir, et cette dénutrition a cela de particulier qu'elle s'accompagne d'une diminution sensible du volume des adénolymphocèles.

A cette période en succède une seconde non moins variable, pendant laquelle les sujets reprennent de l'embonpoint. L'appétit reparaît, les digestions redeviennent faciles ; la santé s'améliore. Mais, en même temps les tumeurs prennent un accroissement plus considérable ; elles deviennent plus saillantes, plus lourdes. Nous avons vu, en parlant de l'anatomie pathologique, à quelle cause on peut rapporter ces alternatives de diminution et d'accroissement.

M. Trélat a signalé chez son malade des vertiges revenant tous les trois ou quatre jours et s'accompagnant de paresse stomacale. Déjà M. Desjardins avait noté les mêmes phénomènes nerveux chez sa parente. Le camionneur, dont l'observation fait suite à ce travail, éprouve des étourdissements fréquents et des bourdondements d'oreille incommodes.

Sauf ces troubles passagers des organes digestifs, et des centres nerveux, la santé de ces individus est parfaite.

J'ai examiné avec le soin le plus minutieux tous les organes. Le système nerveux ne laisse rien à désirer. Le sommeil n'est pas troublé ; l'intelligence est parfaite, la mémoire excellente. Les organes des sens ne sont pas sensiblement affectés : l'odorat n'a subi aucune modification ; la vue est bonne ; l'ouïe

était un peu paresseuse chez un seul des individus observés. Mais c'est là une exception. Le goût n'est ni perverti ni dépravé. Notons cependant que mon malade affectionne les légumes, le bœuf bouilli et les mets appétissants.

On n'observe chez eux ni constipation ni diarrhée. J'ai trouvé dans leur état normal les glandes accessoires au tube digestif. Le foie n'est pas sensiblement développé. La rate n'a pas changé de volume.

Les organes thoraciques ne sont pas moins indemnes de toute lésion. La respiration est large et facile. Les battements du cœur n'ont subi aucune modification. J'ai cherché, sans les trouver, l'existence de bruits de souffle. Le pouls est régulier, bien frappé, et les pulsations ne dépassent pas le nombre communément observé.

Seul, le système musculaire semble légèrement atteint, en ce sens que les individus se fatiguent vite et perdent de leur vigueur. Tous accusent une certaine faiblesse dans les extrémités inférieures. Peut-être ces phénomènes doivent-ils être bien plutôt attribués à la pesanteur et à la gêne apportée dans les mouvements des membres inférieurs par la présence des tumeurs inguinales, qu'à un véritable affaiblissement musculaire.

On a prétendu sans raison que les urines de ces malades étaient ou devenaient chyleuses. J'ai recherché ce signe attentivement et à plusieurs reprises, et les urines n'étaient point chyleuses. Elles ne contenaient même ni sucre, ni albumine.

Mais il est un signe sur lequel je dois appeler l'attention, parce qu'il pourrait bien avoir une relation intime avec l'affection qui nous occupe.

En examinant au microscope le sang de mon malade, je n'ai pu y constater la présence des globules blancs : pas un seul ne se voyait dans la préparation.

Dans un second examen, à quinze jours d'intervalle, j'ai été plus heureux et j'ai vu ces globules, mais en nombre excessivement restreint. Si ce fait se reproduisait dans les observations ultérieures, on devrait y attacher une certaine importance.

Marche. — Les adénolymphocèles ont une marche d'un caractère essentiellement chronique. Nées d'une façon toute latente, elles se développent lentement, graduellement ; puis, arrivées à un certain développement, elles s'arrêtent et restent stationnaires pendant de longues périodes. Ainsi le jeune créole de M. Trélat ne les pas vues augmenter depuis quatre années. L'individu, au contraire, dont je rapporte l'histoire, prétend que ses tumeurs sont sujettes à des oscillations de volume et de forme. Elles diminuent sensiblement lorsqu'il maigrit et augmentent lorsque l'embonpoint reparaît. Il semble en outre qu'il y ait entre elles une sorte de loi de compensation, et que la diminution de l'une d'elles coïncide avec l'augmentation des autres, et réciproquement. Il est certain que, dans l'espace de cinq mois, la tumeur sus-hyoïdienne a disparu en grande partie, tandis que les tumeurs sous-ombilicales ont pris un accroissement très-sensible.

Il me semble que ces alternatives trouvent leur explication dans la constitution elle-même de ces tumeurs. L'étude de la pièce qui est déposée au musée sous le n° 269, prouve que l'adénolymphocèle n'est pas exclusivement formée par les ganglions dilatés. Entre les masses glandulaires existent de nombreux lobules de graisse, et la disparition de cette graisse pendant l'amaigrissement, doit naturellement entraîner une diminution de volume dans la tumeur.

Il n'est pas aussi facile d'expliquer ces troubles des fonctions digestives que nous constatons chez la plupart des malades. Invoquer les difficultés de la circulation de la lymphe ou de l'absorption n'est pas logique, car ces troubles étant passagers, ne peuvent être sous la dépendance d'une cause toujours la même et toujours existante. Il en est de même des phénomènes nerveux, tels que vertiges, étourdissements, etc.

Tous ces symptômes ne sont probablement que des troubles de la nutrition générale; peut-être même n'ont-ils aucune relation avec le développement des adénolymphocèles, et doivent-ils être considérés comme de simples coïncidences. Nous serions assez disposé à adopter cette dernière opinion, car dans une maladie analogue, la phlébectasie, rien de semblable ne s'observe.

Nous ne savons pas quelles modifications ces tumeurs seraient susceptibles d'imprimer à la longue à l'économie, et quelle serait leur terminaison si on les abandonnait à elles-mêmes. En

effet, tous les sujets atteints sont morts à la suite de complications inflammatoires.

Mais, indépendamment de ces graves complications, M. Nélaton (leçons cliniques) pense que les individus atteints de cette diathèse variqueuse, finissent par tomber dans une sorte de cachexie analogue à celle qui a été décrite par M. Trousseau dans l'adénie. La nutrition reste languissante; les fonctions digestives s'altèrent de plus en plus; l'amaigrissement devient extrême, squelettique, selon l'expression pittoresque de M. Thilesen. Ce n'est pas de la leucémie avec ses chairs molles, blanches et flasques; c'est une véritable anémie lymphatique, une cachexie lente et progressivement croissante, sans lésion d'aucun autre organe que celle de ces glandes et de ces vaisseaux lymphatiques. Leur fonction hématopoïétique se trouvant annulée par la disparition, ou tout au moins la diminution des corpuscules lymphatiques, il en résulterait une altération profonde du sang, dont les globules modifiés dans leur nombre, leur consistance, leur forme, leur coloration, leur composition chimique, et surtout dans leur renouvellement, finiraient par ne plus suffire à l'entretien de la vie. Il se passerait là quelque chose d'analogue à ce qu'on observe dans la scrofule, ou la tuberculisation mésentérique.

Donc, pour M. Nélaton, comme pour le regrettable M. Trousseau, ces malades succomberaient à une anémie lymphatique, comme nous en voyons beaucoup d'autres emportés par une anémie pul-

monaire, une anémie splénique, hépatique, etc.

Telle serait la terminaison fatale de cette diathèse variqueuse lymphatique abandonnée à elle-même. Mais il faut l'avouer, beaucoup de ces individus meurent avant ce temps par suite des terribles complications inflammatoires qu'il nous reste à décrire.

Complications. — Un rien suffit pour déterminer l'explosion d'une violente inflammation dans les adénolymphocèles. Le malade d'Amussat fut pris sans cause appréciable; celui de Trélat, trois jours après l'incision d'une petite fistule borgne de la marge de l'anus; l'ablation de l'une des tumeurs inguinales fut le coup de fouet qui, chez l'individu opéré par M. Nélaton, causa les accidents mortels.

La douleur, une douleur extrêmement intense, arrachant des cris au patient, marque le début de l'inflammation. En même temps, les tumeurs deviennent tendues et d'une sensibilité excessive au moindre attouchement.

A intervalles rapprochés, elles sont le siége d'élancements qui « remontent en s'irradiant vers la région des reins et l'épigastre. » Le ventre est sensible, tendu et ballonné (Amussat).

Presque en même temps éclate un ensemble de phénomènes généraux des plus graves. La fièvre s'allume; le pouls contracté est extrêmement fréquent et bat jusqu'à 140 et 150 fois par minute. MM. Amussat et Trélat ont insisté sur la pâleur

extrême qui, au début des accidents, envahit la peau de toute la surface du corps, et même la muqueuse buccale.

Les yeux sont cernés, la face, le cou et les mains humides d'une sueur froide ; la langue pâle et décolorée se dessèche rapidement, et il en résulte une difficulté dans la prononciation des mots. Il n'y a pas d'envies de vomir, pas de hoquets, pas d'évacuations alvines. Les urines sont rares, rouges, briquetées, mais rendues sans difficulté.

Parfois survient une toux sèche, qui, dans le cas d'Amussat, avait pour cause un épanchement pleural du côté droit. La respiration est saccadée, difficile et anxieuse.

Le malade est en proie à une violente céphalalgie ; l'intelligence, d'abord nette et intacte, ne tarde pas à s'engourdir, et il faut alors exciter un peu le malade pour réveiller sa raison et provoquer une réponse sensée. L'insomnie est absolue, les pupilles dilatées. Pendant la nuit le délire survient, délire calme et tranquille, comme si le malade était épuisé par la souffrance.

A la pâleur des téguments, si frappante au début, succède une rougeur scarlatineuse (Amussat). La face devient violacée. Le pouls est filiforme, les idées sont incohérentes ; la prostration est extrême, les malades sont couchés sur le dos, la bouche béante, et dans un commencement d'agonie. La mort arrive quelquefois subitement, comme dans le cas d'Amussat ; toujours elle tue ces pauvres agonisants dans l'espace de vingt-six à quarante-

huit heures après le début des premiers accidents.

Ces complications, que nous désignerons, avec M. Nélaton, sous le nom d'angioleucite phlegmoneuse, sont évidemment dues à l'inflammation qui se propage avec une extrême rapidité et verse d'autant plus vite ses produits septiques dans le torrent de la circulation qu'il n'existe plus, à proprement parler, de ganglions pour en arrêter ou en retarder la marche. Il serait difficile de s'expliquer autrement cette mort foudroyante.

§ V. — Diagnostic.

On peut affirmer qu'il est peu d'affections dont le diagnostic soit aussi difficile que celui de l'adénolymphocèle. Les premières observations en font foi. Les chirurgiens les plus distingués, MM. Amussat, Nélaton, Trélat, toute la Société de chirurgie y ont été trompés, et j'ajoute que tous devaient l'être. Il s'agit, en effet, d'une affection très-rare, à laquelle on ne songe guère, à moins que l'attention de l'observateur ne soit éveillée par une affection concomitante des troncs ou des réseaux lymphatiques. Et encore l'adénolymphocèle simule si bien les allures de quelques autres affections, de la hernie, par exemple, que, tout en admettant ailleurs l'existence de lymphatiques dilatés, on la confond néanmoins avec elles. Aussi nous attacherons-nous à déterminer d'une façon aussi précise que possible les causes d'erreur et les moyens de les éviter.

Nous ne dirons que peu de chose du diagnostic de l'adénolymphocèle avec certaines tumeurs qu'un bon chirurgien ne confondra jamais avec elle : tels sont le cancer ou la mélanose des ganglions, leur hypertrophie simple ou tuberculeuse, les abcès froids, les anévrysmes, les kystes, etc. Sans doute on pourrait à la rigueur trouver entre ces maladies et l'adénolymphocèle des termes de comparaison, tels que l'identité du siége, la réductibilité, la fausse fluctuation, etc.

Mais, à part ces fausses ressemblances, la physionomie des lymphangiectasies est si différente dans son évolution, sa marche, ses symptômes, qu'aucun médecin ne peut s'y tromper.

Et puisque c'est aux aines que siége le plus souvent cette affection glandulaire, voyons de suite les tumeurs avec lesquelles elle peut être aisément confondue.

Il y a d'abord le lipome. L'une et l'autre tumeur ont cela de commun qu'elles se développent lentement, sans douleur, sans changement dans la coloration de la peau, que toutes deux sont indolentes à la pression, molles, flasques, dépressibles, un peu élastiques, lobulées, qu'elles n'apportent, enfin, dans les fonctions des organes atteints, que des troubles insignifiants ou faciles à méconnaître, tels qu'un peu de pesanteur dans les aines, un peu de gêne et de fatigue dans la marche et la station verticale. La méprise peut être d'autant plus facile que l'adénolymphocèle s'entoure quelquefois, comme nous l'avons fait observer dans la description ana-

tomopathologique, d'une véritable atmosphère de graisse.

A côté de ces analogies, existent des caractères différentiels qui conduisent au vrai diagnostic. L'adénocèle se développe d'ordinaire symétriquement dans les deux aines, et ce développement symétrique est si rare pour le lipome (je n'en ai trouvé aucun exemple), qu'il constitue, selon moi, un moyen pathognomonique de différencier les deux affections.

Enfin il est un symptôme plus caractéristique encore lorsqu'il existe, mais qui peut manquer : c'est l'existence simultanée de dilatations des troncs ou des réseaux lymphatiques coïncidant avec celles des glandes. Dans le lipome rien de semblable, à moins qu'on n'admette le développement concomitant des lymphatiques et de lipomes symétriques, hypothèse non pas inadmissible, mais dont jusqu'à présent personne n'a constaté la réalité.

L'adénolymphocèle peut être facilement confondue avec certaines tumeurs érectiles veineuses sous-cutanées. Comme la phlébectasie, elle est en partie réductible, et donne sous le doigt cette sensation de noyaux ou de cordons enroulés, se vidant par une pression ménagée, se développant sans douleur et se manifestant, à peu de chose près, par les mêmes troubles dans les fonctions de l'organisme. Quand un malade se présente dans ces conditions et que de plus l'adénolymphocèle siége dans une partie du corps où se développent également les tumeurs veineuses, il faut avouer que le diag-

nostic est bien difficile à établir. Tel est par exemple le cas suivant, qui quoique ne se rapportant pas directement à notre sujet, n'en est pas moins instructif.

Un brigadier de gendarmerie fut amené l'an dernier à M. Nélaton, par l'aumônier de l'hôpital des Cliniques. Cet homme portait au-dessous de la mâchoire inférieure du côté gauche une tuméfaction diffuse à peu près exactement située au niveau des ganglions qui avoisinent le bord supérieur de la glande sous-maxillaire. Le début en avait été lent et insidieux ; jamais elle n'avait été douloureuse soit spontanément, soit à la pression. La peau était blanche, souple, sans adhérences, et ne paraissait en aucune façon dépendante de la tuméfaction. Elle ne présentait point ces teintes bleuâtres, ces marbrures caractéristiques des tumeurs veineuses sous-cutanées. Au-dessous d'elle, on sentait une tumeur mal limitée, molle, fuyant sous le doigt, en partie réductible. Cette réductibilité était bien réelle, et n'était point due au refoulement des parties molles, comme on pouvait s'en assurer en introduisant les doigts dans la bouche et en la comprimant entre les mains. On avait alors la sensation de cordons et de nœuds enroulés les uns autour des autres. La tumeur n'augmentait point de volume pendant l'effort, et la coloration de la peau restait la même. Il n'existait ni battements, ni bruit de souffle. On pouvait songer à l'existence de cette variété de grenouillette sus-hyoïdienne, si bien décrite par les auteurs du Compendium, ou bien encore à un kyste du

tissu cellulaire. Mais dans les deux cas, la fluctuation n'aurait pu échapper aux doigts exercés de M. Nélaton. L'hésitation était donc bien naturelle, aussi cet éminent chirurgien ne crut-il pas devoir se prononcer. Depuis que mon attention a été éveillée par les tumeurs variqueuses des glandes lymphatiques, j'ai bien des fois songé à ce cas difficile, et je suis disposé à croire qu'il s'agissait d'une véritable adénolymphocèle. Mais ce diagnostic rétrospectif n'est point assez bien établi pour que nous puissions ajouter ce fait aux autres observations; si nous le rapportons ici, c'est uniquement pour montrer la difficulté du diagnostic lorsque l'affection variqueuse est bornée à un seul ganglion.

Lorsque, au contraire, les glandes symétriques se prennent à la fois, comme nous le voyons dans la plupart de nos observations, lorsque surtout il existe en même temps des varices des troncs ou des réseaux lymphatiques, l'erreur devient bien moins facile. Alors un examen incomplet pourrait seul tromper le médecin. Il ne faudra pas moins en rechercher les autres signes caractéristiques différentiels des tumeurs veineuses, tels que leur distention par l'effort ou la pression digitale sur les veines émergentes, leur affaissement au contraire, lorsque l'on comprime les veines afférentes.

Il est une troisième affection qui par son siége, son indolence, ses caractères antérieurs et surtout par sa fréquence, est bien susceptible d'en imposer au chirurgien le plus exercé. C'est la hernie, non pas l'entérocèle, mais cette autre variété qu'on

nomme épiplocèle. L'épiplocèle, en effet, revêt, à s'y méprendre, la physionomie des tumeurs que nous étudions. Dans les deux cas, il existe le plus souvent dans l'aine une tumeur indolente, non fluctuante, mate à la percussion, plus ou moins réductible, sans changement de coloration dans la peau qui la recouvre, donnant sous le doigt la même sensation de lobules ou de noyaux agglomérés, disparaissant ou tout au moins diminuant par une pression méthodique. Il faut avouer qu'en présence de cette similitude de symptômes, nous n'avons aucun moyen sûr d'arriver à les distinguer, si ce n'est peut-être l'existence simultanée de dilatations des glandes dans d'autres parties. Et encore dans des cas semblables, nous voyons les chirurgiens les plus experts admettre la coexistence des deux affections. Les adénolymphocèles du malade d'Amussat furent franchement prises pour des hernies crurales, et furent maintenues, malgré les douleurs que causait cette pression, par un bandage inguinal double. M. Trélat, d'accord avec toute la Société de chirurgie, et quoiqu'il eût reconnu la véritable nature de l'affection que le jeune créole portait aux deux aines, admit l'existence d'une hernie inguinale droite, et ce fut seulement à l'autopsie, que ce chirurgien distingué reconnut son erreur, et constata que la prétendue hernie n'était autre qu'un paquet de vaisseaux lymphatiques devenus variqueux.

Ces deux faits suffisent pour montrer qu'en certains cas il est tout à fait impossible d'éviter la con-

fusion, et à ce propos je ne saurais mieux faire, en finissant, que de reproduire un excellent conseil souvent donné par M. Nélaton à ses élèves : « En présence d'un de ces cas difficiles où le doute est de la sagesse, parce qu'un signe insolite ou un symptôme inexplicable vient à dérouter la science, attachez-vous à ce phénomène anormal comme à une ancre de salut ; c'est lui qui souvent vous mettra sur la voie du diagnostic. »

Après avoir énuméré les signes différentiels qui permettront, dans l'immense majorité des cas, de distinguer l'adénolymphocèle de toute autre tumeur, il nous reste à examiner s'il est possible de soupçonner l'existence de cette même affection, soit dans les glandes lymphatiques profondes, soit dans celles de l'abdomen.

M. Verneuil, après avoir examiné le malade présenté par M. Trélat, crut trouver un certain empâtement dans la région profonde de la cuisse, et il émit l'idée que les troncs lymphatiques de cette région devaient être dilatés. M. Trélat et plusieurs autres membres de la Société de chirurgie repoussèrent cette opinion en se fondant sur l'absence de signes, et cependant l'autopsie vint donner raison à M. Verneuil. On peut, en effet, soupçonner ou deviner cette complication fréquente ; mais c'est là une exploration très-difficile et très-délicate, et les résultats en sont trop incertains pour fournir autre chose que des probabilités.

Nous devons en dire autant des dilatations qui occupent les glandes lombaires. On ne trouve dans

les observations aucun signe qui puisse éveiller l'attention. Cependant, chez l'individu que j'ai examiné, lorsqu'on presse un peu fortement cette région, on provoque une sensation douloureuse tout à fait comparable à celle qu'une manœuvre analogue détermine sur les tumeurs inguinales. Cette souffrance est-elle suffisante pour justifier ce soupçon ? Nous le croyons sans pouvoir l'affirmer.

§ VI. — Pronostic.

L'adénolymphocèle est une affection grave, non pas précisément par elle-même, par sa nature maligne, mais par les terribles complications auxquelles elle expose les individus qui en sont atteints. Comme affection locale, elle n'est pas plus dangereuse que les varices ou les tumeurs veineuses, auxquelles on peut la comparer jusqu'à un certain point. Si nous avons dit dans l'exposé des symptômes, que cette affection pourrait bien à la longue anémier les individus et amener un dépérissement incompatible avec la vie, nous avons eu soin de faire remarquer que c'était là une opinion uniquement basée sur les fonctions hématopoïétiques des glandes lymphatiques. Or, ces fonctions sont encore trop hypothétiques pour qu'on puisse asseoir sur une base aussi fragile un pronostic bien motivé. D'ailleurs, ces mêmes fonctions sont également remplies par une foule d'autres organes, la rate, le foie, le corps thyroïde et même toute la muqueuse intestinale ; l'on peut prévoir que les glan-

des lymphatiques venant à manquer, tous ces organes pourraient les suppléer et devenir le siége de ces hypertrophies de compensation, qui ont été mainte fois signalées en pathologie et qui sont admises par la grande majorité des médecins. Enfin, les faits nous manquent pour élucider ce point de la question, et aucune hypothèse ne saurait les suppléer.

Mais si nous devons faire des réserves quand il s'agit de la gravité intrinsèque de cette affection, il n'en est plus de même, et notre première proposition se trouve parfaitement justifiée par les faits, quand on considère les terribles accidents auxquels l'adénolymphocèle ouvre pour ainsi dire la porte. L'excision de la tumeur chez le malade de M. Nélaton, une opération insignifiante pratiquée loin de la tumeur chez le créole de M. Trélat, enfin une simple fatigue chez l'individu dont Amussat rapporte l'histoire, ont été l'étincelle qui a allumé l'incendie mortelle. Les glandes lymphatiques n'existant plus qu'à l'état de larges canaux, l'inflammation trouve une voie toute ouverte et n'est plus arrêtée dans sa marche par la rencontre d'organes dont la structure compliquée semble faite exprès pour s'opposer à son passage; elle se propage jusqu'au canal thoracique avec une effrayante rapidité. Le pus qui se forme arrive à plein canal dans le sang, et il en résulte une pyémie mortelle dans les vingt-quatre ou quarante-huit heures qui suivent le début des accidents. Et ce qui prouve bien qu'il en est ainsi, c'est la promptitude avec laquelle l'or-

ganisme se décompose : les pauvres malheureux ne sont pas morts que déjà ils sont cadavérisés. (Trélat, Amussat.)

Plus les tumeurs variqueuses lymphatiques ont acquis de volume, plus elles sont multipliées, et plus le danger est imminent. La prudence conseille donc d'en avertir d'avance, sinon le malade lui-même, du moins sa famille et son entourage.

§ VII. — Traitement.

Avant d'indiquer les moyens qui ont été proposés pour remédier à l'adénolymphocèle, nous devons d'abord résoudre la question de climat.

De fait, la plupart des malades dont on connaît l'histoire viennent des pays chauds, des îles Maurice et Bourbon, du Brésil et de l'Égypte. Il est certain que dans nos colonies l'idée qu'on se fait de cette affection est consolante, puisque la croyance générale des médecins et même des habitants, est qu'elle guérit spontanément par le changement de climat. Le Dr Saint-Paul, qui exerce avec distinction la médecine à l'île Bourbon, a vu l'adénolymphocèle ou tout au moins des ectasies lymphatiques disparaître sans autre traitement qu'un séjour de plusieurs mois en France. Le Dr Petit reproduit la même opinion et semble avoir la même confiance dans un changement de climat pour amener la guérison des malades.

Enfin l'amélioration si rapide dans les tumeurs sus-hyoïdiennes, que portait le malade dont je rapporte l'observation, est un fait qui vient, jusqu'à

un certain point, à l'appui des mêmes espérances, et nous dispose à les accepter. Toutefois, comme il n'existe encore qu'une seule observation de guérison (si tant est qu'elle se soit maintenue?), nous croyons sage de suspendre un jugement définitif à cet égard.

En effet, si quelques auteurs affirment vaguement qu'un séjour de plusieurs mois en France a suffi pour amener la disparition de ces tumeurs, nous trouvons par contre des faits plus nombreux, où, malgré un séjour de plusieurs mois et même de plusieurs années, les adénolymphocèles n'en ont pas moins continué à se développer, et sont devenues le point de départ d'accidents rapidement mortels. C'est donc là une question à l'étude, que des faits ultérieurs pourront seuls résoudre.

Le premier devoir du médecin est de tenter ce moyen de guérison, et de faire changer les malades de climat : pratique au moins innocente, et qui mérite d'être essayée avant de recourir à tout autre traitement.

Mais il n'est pas toujours possible de proposer un changement de pays ; c'est là un conseil trop onéreux pour le pauvre. Dans ce cas, quel remède opposer au développement du mal?

Nous sommes ici, il faut l'avouer, très-embarrassé, et après lecture attentive des observations, nous nous demandons si les moyens compressifs, qui ont été proposés, n'ont pas été plus nuisibles qu'utiles. Le malade d'Amussat fut astreint à porter un bandage sans lequel il ne pouvait marcher, et cependant

il est dit que ce bandage devenait rapidement insupportable. Nous ne voyons pas que le créole de M. Trélat se soit trouvé bien soulagé par l'application d'un caleçon compressif de M. Bourjeaud. Je ne sais même si les froissements et l'irritation produite par les appareils, n'ont pas été cause dans une certaine mesure des accidents inflammatoires survenus dans ces deux cas. Le doute est permis; et ce doute suffit pour que l'on s'abstienne de conseiller la compression des adénolymphocèles. Il y a une exception cependant, c'est le cas où les tumeurs ont acquis un tel développement, qu'il est impossible au malade de marcher sans que les tumeurs soient soutenues.

Lorsque chez les malades atteints d'adénolymphocèle, il survient un peu de douleur et de tension dans les tumeurs, le repos, les cataplasmes et les fomentations narcotiques devront être conseillées. Nous n'avons pas besoin d'insister davantage sur ces préceptes; ils se comprennent aisément, puisqu'un des caractères de l'adénolymphocèle est de diminuer par le repos. C'est encore là le moyen le plus simple, le plus sûr et surtout le plus innocent.

Les tumeurs lymphatiques sont-elles susceptibles de guérir par une opération et doit-on tenter leur cure radicale par les moyens que la chirurgie met à notre disposition? Les faits connus jusqu'à présent sont peu favorables à toute intervention chirurgicale, de quelque nature qu'elle soit. Il n'est point dit dans les faits (douteux du reste sous le

rapport du diagnostic), qui ont été publiés en Allemagne, que la ponction ou l'ablation des glandes aient amené la guérison; nous savons qu'en France les résultats ont été tellement malheureux, que M. Nélaton a pu dire « qu'il n'était pas permis au chirurgien de toucher à ces tumeurs sans exposer le malade aux dangers les plus sérieux. » Et dans cette proscription, l'éminent praticien ne semble pas seulement comprendre le bistouri, mais encore la ligature, la cautérisation, tous les procédés enfin susceptibles d'irriter les tissus et de les enflammer. On comprend d'autant mieux cette abstention que l'adénolymphocèle n'existe ordinairement pas seule, qu'elle se complique le plus souvent de dilatations analogues échelonnées sur toute la longueur du canal thoracique, et que, par conséquent, l'ablation de l'une d'elles, si heureux qu'en soit le résultat, ne saurait guérir toutes les autres.

Pour compléter le traitement, il nous reste à parler des médications employées pour combattre les accidents inflammatoires qui viennent compliquer le mal et compromettre si rapidement la vie. Les prescriptions sont peu nombreuses et ne diffèrent pas de celles qu'on emploie journellement contre toutes les phlegmasies. Repos, bains, cataplasmes, glaces, frictions mercurielles, potions opiacées, tel est le résumé du traitement qui fut employé par MM. Amussat, Nélaton et Trélat, traitement qui fut tout à fait inutile; les malades n'en succombèrent pas moins à la gravité croissante des accidents.

En présence de l'insuffisance de ces moyens, peut-être serait-il avantageux d'inciser largement et de bonne heure les tumeurs variqueuses; peut-être cette ouverture prématurée empêcherait-elle le pus formé sur place, ou apporté par les vaisseaux afférents, d'être entrainé avec la lymphe jusque dans le torrent circulatoire. Si cette intervention n'est pas utile, au moins n'a-t-elle pas grand inconvénient à une époque où la marche rapide du mal condamne fatalement le malade à la mort.

TROISIÈME PARTIE

§ 1. — Observations.

En tête des observations inédites se place naturellement celle qui a été le point de départ de nos études sur les adénolymphocèles. Nous la publions avec des détails qui pourront paraître puériles ou au moins inutiles; mais quand une affection aussi rare, aussi peu connue, se présente à l'observation, il nous semble qu'aucun détail, si petit qu'il soit, si étranger qu'il paraisse à la maladie principale, ne doit être omis ou négligé. Aussi nous sommes-nous efforcés de la publier aussi complète que possible.

OBSERVATION Ire.

Tumeurs lymphatiques des glandes inguinales. — Varices lymphatiques des vaisseaux sous-cutanés du cou et du périnée.

Le 31 décembre 1866, s'est présenté à la consultation de l'hôpital des Cliniques, le nommé B..... (Benjamin), camionneur, demeurant faubourg Saint-Antoine, n° 21.

Il se plaint de tumeurs volumineuses à la gorge et aux régions inguinales.

Au cou, la tuméfaction s'étend du menton au devant du larynx, sans épasser le bord inférieur du cartilage thyroïde, se prolongeant à roite et à gauche sous les branches de la mâchoire inférieure, dans la direction des glandes sous-maxillaires, et offrant son maximum de saillie sur la ligne médiane.

La peau est glabre, souple, mobile, non adhérente, et n'offre

aucun changement dans sa coloration. On dirait, à la vue, un amas de graisse considérable. Au toucher, la sensation perçue ne saurait mieux se comparer qu'à celle éprouvée par les doigts tenant un paquet de ver enveloppés d'une peau de chamois.

La pression ne provoque aucune douleur, et refoule en arrière de la base de la langue le paquet de cordons enroulés, sans que pourtant on puisse dire si on les reduit, si on les vide en réalité.

Les régions sus-claviculaires et axillaires sont complétement normales.

Deux tumeurs symétriques occupent l'espace compris entre le ligament de Fallope et le sommet du triangle de Scarpa. La peau qui les recouvre est blanche et entièrement semblable à celle du reste du corps; elle est souple, glisse facilement, et ne présente aucune adhérence. Le volume de chacune de ces tumeurs est à peu près celui du poing; leurs limites sont assez bien accusées et ne dépassent pas celles de la région inguino-crurale. Leur surface n'est pas aussi uniforme que celle de la tumeur sus-hyoïdienne; elle est légèrement onduleuse et mamelonnée. Le toucher offre la même mollesse, la même dépression facile; on dirait des éponges gorgées de liquides présentant çà et là des noyaux plus résistants et mal isolés.

En arrière des bourses, sur la ligne médiane, et au niveau du raphé périnéal, on observe une tuméfaction dont l'aspect, les caractères sont identiquement semblables à ceux de la gorge. Le sillon normal interfessier est remplacé par cette saillie uniforme, sans limites précises, allant du scrotum à l'anus. Il semble que cette tumeur envoie quelques prolongements vers les masses inguinales, mais ces connexions ne sont pas assez franches pour qu'on puisse les affirmer d'une façon positive.

Là, comme partout, cette tuméfaction spongieuse est parfaitement indolente; on peut la saisir, la presser, la réduire même en partie sans causer de douleur au malade qui éprouve pourtant une sensation pénible si la pression est un peu forte. Les secousses du camion, qu'il conduit chaque jour, retentissent presque douloureusement dans toutes ces tumeurs et c'est là un des principaux motifs qui l'ont engagé à venir consulter.

Nous avons recherché avec les plus grand soin sur toute la surface du corps, s'il n'existait pas quelques dilatations des réseaux lymphatiques du derme; mais nulle part il n'a été possible d'en découvrir même une apparence.

Les membres inférieurs sont dans un état normal. Pas d'œdème; pas de veines variqueuses; pas le moindre changement dans la coloration de la peau.

Notre attention s'est ensuite portée sur la région lombaire. Mais l'épaisseur de la paroi abdominale rend l'examen difficile, et ne permet pas de se prononcer pour ou contre l'existence de tumeurs analogues dans cette région.

L'ensemble de tous les signes que présentent ces tumeurs ne laisse aucune doute sur leur diagnostic. Elles sont évidemment constituées par des dilatatations soit des vaisseaux lymphatiques seuls, comme à la gorge et au périnée, soit des ganglions, comme aux deux aines.

Telle fut, du reste, l'opinion de M. Nélaton, qui a vu ce malade à plusieurs reprises.

Interrogé sur ses antécédents, sa façon de vivre, et l'origine de ces tumeurs, ce camionneur donne les renseignements suivants :

Il est né à Ceaucé (Orne), en 1833, et est resté en Normandie jusqu'à l'âge de 13 ans.

Sa famille n'a jamais eu de maladie de ce genre. Ses grands-pères paternel et maternel sont morts, l'un à 72, l'autre à 70 ans; ses grand'-mères, l'une à 67, l'autre à 60 ans. Son père, âgé de 58 ans, est mort, en 1857, à l'hôpital Saint-Antoine, d'un diabète sucré ; il a perdu un jeune frère d'un phlegmon de la jambe, et une sœur morte à 11 ans, dans les convulsions. Quant à lui, étant enfant, il a eu une légère rougeole; en 1844, une première jaunisse guérie, après un mois de traitement; en 1849, une attaque de choléra ; en 1850, une seconde jaunisse due à une peur, et une seconde atteinte de choléra; une blennorrhagie chronique suivie d'orchite; et enfin en 1855, il fut pressé entre une caisse et un mur.

Jamais il n'a eu la syphilis, et il ne porte du reste aucune trace de cette affection.

C'est en 1863, que débuta la tuméfaction de sa gorge, au point qu'on lui donna le surnom de *gorge de pigeon*. En même temps il eut une angine.

Trois mois après cette apparition, son cou diminua sensiblement, mais les aines et le périnée commencèrent à acquérir le volume qu'ils ont aujourd'hui. Plusieurs médecins furent consultés, dont un seul, M. Voillemier, reconnut la nature de l'affection et conseilla au malade de ne jamais permettre qu'on touchât à ses tumeurs.

Voies digestives. — Ses fonctions digestives sont sujettes à des troubles variés.

Il y a deux ans, il fut pris, chaque matin, de vomissements faciles de liquides filants, glaireux, accompagnés très-rarement de substances alimentaires. Depuis, il perd de temps en temps l'appétit sans cause appréciable, perte bientôt suivie d'un amaigrissement proportionnel. Il se réveille assez souvent la nuit avec une sensation impérieuse de faim qu'il est obligé de satisfaire. Le poids varie entre 62 et 73 kilogr. Aussi, le 1er juillet, il partait pour la Normandie pesant alors 62 kilogrammes; un mois après, il revenait à Paris, ayant engraissé, et augmenté de 4 kilogr. En août, septembre il maigrit, engraisse de nouveau en octobre, novembre, et commencement de décembre où il arrive à peser 73 kilogr., poids qui a depuis lors baissé de 13 kilogr.

Il boit chaque jour de 1 litre et demi à 2 litres de vin. Il n'a jamais bu beaucoup d'eau-de-vie. Il y a deux ans, il avait pris l'habitude de prendre chaque jour un ou deux verres d'absinthe. Il a renoncé depuis à cette liqueur.

Jamais il ne souffre de l'estomac. Les selles sont normales, quelquefois colorées en gris, et il n'est sujet ni à la diarrhée ni aux coliques.

Voies respiratoires. — Il s'essouffle assez facilement, est sujet chaque mois à un enrouement accompagné de picotements dans la gorge et du besoin d'expulser un petit crachat. Il n'a, du reste, jamais eu de maladie de poitrine et tousse très-rarement. Le thorax est très-bien conformé, sonore à la pression, et les bruits respiratoires s'entendent aisément dans toute l'étendue des poumons.

Circulation. — Le cœur est normal et bien à sa place. A la main on en perçoit difficilement les battements, mais l'auscultation permet de constater que les bruits sont normaux, quoique un peu sourds. Jamais il n'a de palpitations. Le nombre des pulsations est de 90, elles sont faibles, intermittentes et inégales.

Foie, rate. — Le volume du foie est normal, bien que difficile à limiter inférieurement à cause de l'épaisseur de la paroi abdominale et du peu de gaz contenus dans les anses intestinales.

De même pour la rate.

Mouvements. — L'état des forces ne laisse rien à désirer. Il n'a éprouvé aucun affaiblissement musculaire. Seulement, la marche lui paraît lourde, comme s'il portait un fardeau. Aussi se fatigue-t-il plus vite qu'il ne faisait avant sa maladie et il trouve que cette disposition à la fatigue tend plutôt à augmenter qu'à diminuer.

Sens. — La sensibilité générale n'a pas changé. La vue est bonne;

son odorat parfait. Il n'a jamais de maux de tête. Sa mémoire est excellente. Il est d'ailleurs intelligent.

Depuis trois ou quatre mois seulement, il se plaint d'entendre un peu plus difficilement et d'avoir quelquefois des bourdonnements légers dans les oreilles.

Son sommeil est régulier.

Les fonctions génitales ont conservé toute leur activité. Marié à 23 ans, il a des rapports féminins aussi fréquents qu'au début de son mariage. (Une petite fille qu'il a eue il y a dix-huit mois mourut en naissant.)

Sécrétions. — Il urine facilement, mais a remarqué que de temps en temps ses urines sont rouges et parfois abondantes. En les examinant, nous n'avons trouvé ni albumine ni sucre.

Transpiration facile et au moindre exercice.

Il salive beaucoup et, surtout après avoir mangé, crache abondamment.

C'est un homme de taille moyenne, d'un embonpoint ordinaire, bien musclé, robuste, et très-capable d'exercer le rude métier de camionneur. Quoiqu'il ait des moustaches bien fournies, il est absolument dépourvu de barbe sous le menton dans toute l'étendue de la tuméfaction. La même absence de poils se remarque sur les tumeurs inguinale et scrotale.

Tel était l'état de ce malade au 31 décembre 1866.

Absent depuis cinq mois, je n'ai pu le revoir qu'au milieu du mois de juin 1867. Lorsqu'il se présenta à moi, je ne l'ai pas reconnu, tant il était changé et amaigri. Ce n'est pas tout : cette grosse *gorge de pigeon* qui le préoccupait tant et donnait à sa physionomie un aspect caractéristique, n'existe plus. Impossible de soupçonner qu'il y ait eu là, il y a cinq mois, une tumeur du volume du poing. Cependant le toucher et un examen plus attentif permettent de reconnaître que la tumeur a plutôt diminué que disparu. Si elle ne constitue plus une difformité qui saute aux yeux, cette région sus-hyoïdienne offre encore sous le doigt quelques cordons et quelques noyaux ratatinés, derniers vestiges de ces volumineux paquets de vaisseaux enroulés et remplis de lymphe.

En revanche, les deux tumeurs inguinales et surtout la tuméfaction périnéale ont sensiblement augmenté de volume. Ces tumeurs, tout en grossissant, ont conservé la même physionomie. Celles des aines ont envahi plus complétement le triangle de Scarpa. Celle du périnée a acquis la grosseur du poing. En outre, celle ci n'offre plus seulement au toucher une agglomération de cordes enroulées et flexueuses, mais

on y sent de nombreux noyaux analogues à ceux des ganglions. Les connexions avec les aines sont bien plus apparentes. Malgré ce développement énorme des lympathiques, le scrotum est resté tout à fait intact. Il est repoussé en avant par le développement du périnée, mais ses lymphatiques ne paraissent nullement envahis, et scrotum et testicules sont complétement indépendants et en dehors du développement pathologique du périnée.

Il nous a semblé sentir dans l'aisselle du côté droit un commencement d'altération analogue de l'une des glandes de cette région.

Le malade ayant maigri, il est plus facile d'explorer la région lombaire à travers la paroi abdominale amincie. En déprimant fortement cette paroi, on arrive sur un tissu mou et spongieux à travers lequel il est difficile de bien distinguer l'angle sacro-vertébral. Aussi sommes-nous disposés à penser qu'il existe là une dilatation des lymphatiques intra-glandulaires analogue à celle des ganglions inguinaux.

Nous avons pu également sentir le bord inférieur du foie qui dépasse très-peu les fausses côtes.

L'examen microscopique du sang était intéressant. Nous en avons pris une goutte; les globules rouges sont tout à fait normaux. Mais il m'a été impossible de découvrir *un seul globule* blanc dans la préparation.

Les urines sont claires après l'émission. Par le repos, elles laissent déposer au fond du vase une couche de mucus glaireux et filant. Elles ne se troublent ni par la chaleur ni par l'acide nitrique. Chauffées avec une solution de potasse ou de liqueur de Frommerz, elles ne donnent aucun précipité. Le microscope n'y démontre par un seul globule de chyle, et l'hypothèse d'urines chyleuses émise par M. Gubler n'est point applicable à ce que j'ai observé dans ce cas.

Depuis cinq mois, cet homme a changé son régime. Il ne s'est plus gêné, dit-il, pour prendre un verre de vin ; et de fait, il boit environ chaque jour 2 litres et demi de vin. De temps en temps même il va plus loin, et arrive jusqu'aux limites de l'ivresse.

Il n'a pris d'autre médicament qu'une tisane que lui a indiquée un droguiste. Lorsqu'il se fatigue, les urines et surtout le périnée lui semblent plus pesants et deviennent même sensibles.

Il n'a pas remarqué que ses tumeurs diminuassent sensiblement de volume pendant le repos de la nuit. Mais elles sont moins dures et moins tendues le matin.

J'ai encore revu deux fois ce malade depuis un mois. L'état général et local est absolument le même : ni augmentation ni diminution dans

les tumeurs. Le sang, dans mon dernier examen, contenait quelques globules blancs, mais en quantité moindre qu'à l'état normal. Je dois enfin noter un très-léger tremblement dans les mains qu'il faut attribuer aux excès de boisson auxquels se livre cet homme malgré les conseils les plus pressants.

Quelques faits que nous croyons se rapporter de près ou de loin aux adénolymphocèles ont été publiés en Allemagne, et la plupart ont été traduits en français; nous les avons indiqués dans le chapitre premier.

Trois de ces observations ne sont pas connues en France, et quoiqu'elles ne puissent être sûrement rapportées à notre sujet, elles contiennent néanmoins des détails intéressants au point de vue de l'anatomie et de la physiologie pathologique des dilatations lymphatiques, et nous croyons devoir les publier ici pour compléter autant que possible l'histoire des adénolymphocèles.

OBSERVATION II.

On trouve dans les Archives de Virchow (1854, p. 127) un article intitulé : *De la Macroglossie et de la production pathologique de fibres musculaires nouvelles.* Il s'agit d'une enfant de 2 ans qui, déjà à sa naissance, avait la langue un peu grosse; mais ce n'est, au dire de la mère, que quinze jours environ avant sa réception à l'hôpital que celle-ci avait pris un volume très-considérable. La langue sortait de la bouche comme une masse large, épaisse; elle était très-dure au toucher, et les lèvres tendues la circonscrivaient si exactement que ce n'était qu'à grand'peine que, entre elles et l'organe, on pouvait faire pénétrer le doigt dans la bouche. La petite fille, au reste, était très-calme, n'accusait aucune douleur et avalait facilement les aliments liquides. Aussitôt après son entrée, le 5 janvier 1854, on lui fit à la face inférieure de la langue deux ponctions qui donnèrent issue à un peu de sang. Par contre, une autre tumeur de la grosseur d'un œuf de pigeon, située au-dessous du maxillaire, à droite, et due vraisemblablement au développement d'un ganglion lymphatique, donna issue à

plusieurs cuillerées d'un liquide semblable à de la lymphe. Ces opérations restèrent sans résultat, et, le 19 janvier, on sectionna toute la partie saillante entre les arcades dentaires. Il se fit une hémorrhagie légère ; la cicatrisation fut rapide. Mais il se reforma, au-dessous du maxillaire, une nouvelle tumeur douloureuse. On appliqua 4 sangsues, et, le 4 février, une nouvelle ponction donna issue à de la sérosité jaunâtre.

L'inflammation persista néanmoins, et, le 12 février, on procéda à une dilatation de l'ouverture, qui laissa écouler une sérosité purulente d'assez vilaine couleur. A partir de ce moment la guérison devint rapide, et l'enfant sortit le 1er avril.

La portion amputée de la langue qu'on me remit mesurait en longueur 1 pouce 1/2, en largeur 1 pouce 3/4 et en épaisseur 3/4 de pouce. Sur toute la face dorsale s'étendait une couche épithéliale épaisse, qu'on détache par larges feuillets. Une fois enlevée, on découvre les papilles qui sont en partie considérablement hypertrophiées, d'où résulte un aspect mamelonné de la surface. Les uns, en petit nombre, ont encore l'aspect filiforme; la plupart paraissent plus épaisses et plus grosses. La pièce tout entière est très-pâle.

A la partie postérieure de la face inférieure, disposées en forme de chapelet, paraissent des vésicules transparentes, d'une teinte un peu bleuâtre, variant entre le volume de points à peine visibles et celui de grosses graines de chanvre.

A la coupe, on voit partout un tissu pâle, d'une structure caverneuse spéciale, qui se distingue de l'aspect ordinaire des tumeurs caverneuses par le contenu des mailles. Celles-ci renferment, en effet, un liquide assez clair, jaunâtre, çà et là un peu trouble, et, à d'autres places, pris en masses claires et transparentes. Le liquide écoulé par la coupe se coagulait aussi spontanément à l'air, et donna les réactions de l'albumine.

Sur une coupe antéro-postérieure, pratiquée dans l'une des masses latérales de la pièce, cette disposition caverneuse se montra spécialement accumulée dans les portions moyennes de la langue, dans la région qui répond au muscle *transverse*. On reconnaissait supérieurement la couche blanchâtre et dense de la muqueuse et des papilles ; au-dessous, une autre couche striée longitudinalement, blanchâtre aussi, et très-dense ; puis venait la masse caverneuse, qui était limitée inférieurement par une couche plus longitudinalement striée, qui se continuait par delà la pointe et rejoignait la couche supérieure.

Même disposition sur la coupe transversale. Pas trace de septum; au contraire, c'est au centre que les mailles du tissu caverneux sont les plus grosses, tandis qu'elles deviennent très-fines latéralement. Vers la face supérieure, les vacuoles du tissu caverneux devenaient de plus en

plus petites, de façon cependant que, par place, on pût poursuivre jusqu'aux papilles mêmes des chapelets de fines vésicules.

La direction des parois qui englobent le tissu caverneux est en général celle de haut en bas, de sorte que ces cavernes sont à peu près verticales, et leur forme un peu allongée. Les espaces varient, comme dimension, entre un point à peine perceptible et une cavité mesurant plus d'une ligne. La largeur de la trame intercellulaire varie dans les mêmes proportions. Quelques-unes de ces parois sont pleines, d'autres sont trouées ou ne se composent que d'un réseau de mailles.

Beaucoup de cavités communiquent entre elles par d'étroites ouvertures; mais beaucoup également paraissent isolées, et ce n'est alors que par transparence que, par le fond, on aperçoit les vésicules voisines. La trame de séparation est partout franchement limitée, à contours nets, plus ou moins unie et très-pâle. Çà et là seulement on y trouve des ramifications de vaisseaux sanguins.

Il semblait, au premier abord, qu'il ne restait absolument rien du parenchyme lingual normal que la couche superficielle, et que tout le reste avait disparu dans le tissu caverneux ou cystoïde. Mais l'examen microscopique dénote aisément la présence de nombreux faisceaux musculaires, tant dans la trame intercellulaire que dans la bande à stries longitudinales situées superficiellement.

On reconnaît facilement, non-seulement les faisceaux du muscle supérieur (Kölliker), mais aussi les couches entre-croisées des muscles, transverses, génio-gloses et hyo-gloses. Les faisceaux primitifs, vus isolément, sont un peu étroits, mais offrent une structure très-régulières, sont très-joliment striés et très-riches en noyaux.

Il est beaucoup plus difficile de se rendre compte de la signification du tissu vésiculaire. Il était vraisemblable, dès l'abord, qu'il s'agissait ici d'une simple modification d'un tissu préexistant, et les particularités de ces cavités paraissaient se rattacher avec le plus de probabilité à l'hypothèse d'une ectasie des lymphatiques. Les parois, lisses, régulières, la disposition en chapelets, le contenu de nature albumineuse et fibrinogène, la coïncidence d'une disposition analogue d'un *ganglion sous-maxillaire* duquel on évacua, à plusieurs reprises, un liquide analogue à de la lymphe, enfin le décours relativement très-rapide de l'hypertrophie, l'absence de toute douleur et de toute hyperémie appréciable, tout cela tendait à démontrer qu'il s'agissait ici d'un développement, pour ainsi dire passif, des lymphatiques préexistants dans lesquels le cours des liquides était venu à s'arrêter.

Les cas analogues sont, il est vrai, très-rares, mais ils existent. Les plus connus sont ceux des grandes ectasies des vaisseaux lymphatiques du pénis accompagnant les bubons syphilitiques. J'en ai vu un

cas remarquable que M. Friedreich a décrit (1). Un autre cas très-curieux me fut fourni par un veau nouveau-né, chez lequel, par suite d'une trombose de la jugulaire interne, le débouché du canal thoracique était obstrué, et chez qui presque tous les organes avaient pris un volume énorme par suite d'ectasie de lymphatiques, et étaient remplis d'une sérosité légèrement sanguinolente. Les intestins, principalement, étaient recouverts, dans toute leur étendue, de larges canaux en forme de chapelets, et si agglomérés qu'à peine pouvait-on entre eux reconnaître le tissu des viscères. Enfin, un cas bien extraordinaire est celui que Carswell (2) a décrit et dessiné, et dans lequel, chez un homme de 26 ans, le canal thoracique et tous les lymphatiques du tronc, jusqu'aux régions inguinales, étaient tranformés en conduits réellement colossaux.

L'examen microscopique du contenu des vésicules tend à prouver qu'il s'agit ici de quelque chose d'analogue. En effet, là où se trouvaient les coagulums transparents que nous avons mentionnés, on les trouve composés de fibrilles de fibrine enchevêtrées, dans lesquelles sont emprisonnées des cellules de la grosseur, de la forme et tout à fait de l'aspect des globules de lymphes. Elles étaient légèrement granuleuses et contenaient des noyaux simples ou dédoublés que l'acide acétique rendait plus apparents.

Je ne pus pousser l'évidence plus loin, et surtout il me fut impossible de trouver des éléments distincts, constitutifs des parois des lymphatiques normaux. Plusieurs fois, sur des coupes transversales, je vis à la surface des couches des cellules aplaties assez semblables à de l'épithélium, et, immédiatement au-dessous, un liquide transparent et homogène. Mais, le plus souvent, je ne trouvais qu'une couche de tissu cellulaire nettement limitée et représentant un stroma à feutrage fin, sans disposition bien marquée en faisceaux, et enveloppant à la fois les fibres musculaires et les vaisseaux. Parmi ces derniers, je rencontrai fréquemment des artères à parois très-épaisses, surtout la couche fibreuse circulaire. Le stroma de tissu cellulaire, à divers endroits, était d'une abondance très-variable et se répandait particulièrement dans les couches supérieures plus homogènes que le reste. Partout l'acide acétique y faisait apparaître de nombreux noyaux.

Mais il est un fait d'une importance capitale, que j'ai constaté aussi bien dans l'intérieur de la couche véritablement caverneuse que dans la couche superficielle, et qui me semble expliquer le passage des éléments du tissu cellulaire à l'état de cavités cirsoïdes. En effet, sur

(1) *Wurzburger verhandlungen*, Bd. II, S. 139.
(2) *Pathologie anatom.*, hypertrophie, l. IV. p. 4.

les coupes transversales, et après action des acides, je voyais la trame devenue homogène parsemée en nombre très-considérable de cellules étoilées, très-régulières, à noyau, et anastomosées entre elles (cellules plasmatiques). Tout à côté se trouvaient d'autres cellules contenant deux ou plusieurs noyaux, et les formes étoilées devenaient plus larges et plus volumineuses à mesure que le tissu interposé se raréfiait; le développement endogène apparaissait de plus en plus abondant, et, enfin, je vis des places où la trame intermédiaire n'était plus composée que d'éléments évidemment cellulaires, tous fins et disposés en rangées. Finalement, ces éléments se trouvaient si juxtaposés qu'il ne restait, pour ainsi dire, pas de trame intercellulaire, et ils formaient de grands groupes sombres, mesurant jusqu'à 15 millimètres de diamètre et plus. (T. II, f. 3.)

On voyait la même chose sur les coupes antéro-postérieures, avec cette différence qu'à la place des éléments extrêmes étoilés, il en paraissait un plus grand nombre en forme de fuseaux, et qu'au lieu de groupes arrondis on avait plutôt la configuration de lignes allongées et opaques. On pouvait aisément y isoler de fines cellules, la plupart à noyau relativement très-grand et brillant, et dont la membrane, assez épaisse, englobait assez exactement ce noyau, semblable en somme aux jeunes cellules des ganglions lymphatiques ou de la moelle des os.

Si réellement les grandes cavités cystoïdes, ou du moins une partie d'entre elles, se sont ainsi formées par suite du développement progressif des cellules plasmatiques, nous aurions ici un nouveau mode de production que j'ai déjà antérieurement signalé pour un enchondrome cyrsoïde (1) et pour le canal médullaire normal des os longs. Il semblerait alors que l'idée d'ectasie lymphatique devrait être tout à fait abandonnée. Mais, en nous rappelant qu'on ne sait encore rien du tout de l'origine des lymphatiques, et en rapprochant de ce fait l'hypothèse que j'ai déjà émise de la relation intime qui existe probablement entre les cellules plasmatiques et les vaisseaux lymphatiques, nous n'excluerons ici, en aucune façon, l'idée de la possibilité d'une affection simultanée des lymphatiques et des cellules plasmatiques. Rappelons-nous d'ailleurs que Brücke fait provenir les cellules normales des ganglions lymphatiques des cytoblastes du tissu cellulaire environnant, et que, quant à moi, j'ai trouvé il y quelque temps déjà, dans des cas de leucémie, des follicules lymphatiques dans le foie (*Archives*, vol. I,

(1) *Archives gén. de méd.*, t. IV, p. 237.

p. 569) et des dépôts considérables d'éléments lymphatiques plus tard dans les reins (*Archives*, vol. V, p. 59 et 125).

OBSERVATION III.

Tumeur lymphatique de l'aine. — Ponction. Issue de lymphe. — Analyse. (Horns, Nasses et Henker, *Archiv f. undez, brf. Jafrg.*, 1807, Bd. 2, p. 4.)

Un jeune homme fort, bien nourri, portait une tumeur au-dessous du pli inguinal, sur la rangée inférieure des ganglions inguinaux. On l'ouvrit d'un coup de lancette, et elle donna issue à plus de 8 onces d'un liquide transparent, légèrement opalin, un peu visqueux, à réaction alcaline, qui, reçu dans un vase de porcelaine, se modifia complétement à l'air dans l'espace d'une heure. Il était séparé à la façon du sang en sérum et cruor, le premier laiteux, un peu rosé, comprenant à peu près les 15/16 de la masse entière; le cruor est à sa suface d'un rose fortement accusé, plus pâle à l'intérieur, assez dense. On sépara les deux parties. (Suit une analyse détaillée des deux éléments et de leurs modifications). Il conclut que ce contenu de la tumeur était véritablement de la lymphe.

OBSERVATION IV.

Tumeur de la partie interne et moyenne du bras. — Ponction. — Issue de lymphe.

Une robuste paysanne, d'excellente mine, portait depuis trois ans une tumeur non inflammatoire, indolente, sans coloration de mauvais aspect, molle au toucher et siégeant au bras gauche, au côté interne, environ à la moitié de la hauteur. Un peu avant chaque époque menstruelle, la tumeur augmentait de volume, et quand les règles avaient cessé, elle reprenait son diamètre précédent (3 pouces de longueur sur une saillie de 1/2 pouce au-dessus du niveau de la peau). Elle s'était développée tout à fait sans douleur et sans que la malade y ressentît quoique ce fût. Aucune cause, ni discrasique ni autre, ne pouvait être assignée au développement de cette tumeur. Je l'ouvris au moyen du trocart et il s'en écoula 7 onces d'un liquide presque transparent, opalin et visqueux. (Suit une description très-détaillée des diverses manipulations auxquelles on soumit ce liquide; mais rien de l'anatomie pathologique, ni plus rien qui ait trait à la tumeur comme affection.) (Keimer, *Essai d'une physiologie du sang*, Leipsig, 1823, p. 144 et suivantes.)

§ II. — Expériences.

Ire Expérience.— Le samedi 1er juin 1867, je pratiquai sur un jeune chien la ligature du canal thoracique, de façon à comprendre dans le nœud de la ligature 1 centimètre environ de la longueur de ce canal. L'animal était à jeûn et l'insensibilité fut obtenue à l'aide d'inhalations prolongées de vapeur d'alcool.

Après des recherches longues et difficiles, le canal thoracique fut découvert et lié à 1 centimètre environ au-dessous de son embouchure dans la veine sous-clavière. L'opération fut parfaitement supportée et l'animal reconduit dans de bonnes conditions de guérison.

Les jours suivants, le chien se comporte assez bien. Il y a un peu de tristesse et d'abattement ; mais l'appétit est conservé et l'amaigrissement est à peine sensible.

4 juin. Chute des trois ligatures de la plaie, dont les bords s'écartent et laissent voir le fond de l'incision en pleine suppuration. On cherche sans les trouver, soit des dilatations de lymphatiques, soit un œdème séreux des membres.

Le 6. L'animal est bien portant; il mange bien, est gai et joue volontiers. L'examen du sang fait ce jour-là prouve qu'il est resté très-riche en globules blancs. On ne compte pas moins de 1 globule blanc sur 100 globules rouges.

Du 7 au 19. La plaie s'est complétement cicatrisée. Quoique ce chien ait continué de bien aller, il n'a pas repris d'embonpoint.

Le 19. Six heures après le repas, j'ai sacrifié cet animal en lui administrant du chloroforme. L'examen du système lymphatique pratiqué aussitôt après la mort a fourni les résultats suivants :

Sur le trajet de l'aorte et parallèlement à cette artère, existe un gros cordon blanc laiteux, du volume d'une plume à écrire : c'est le canal thoracique dilaté et légèrement variqueux. Autour de lui et embrassant la moitié correspondante de l'aorte descendante, se voit une sorte d'œdème lymphatique dû à la réplétion du tissu conjonctif par le chyle. Il semble que ce fluide ait reflué du canal dans le tissu cellulaire qui l'environne. La distension du canal thoracique est plus considérable à la région lombaire qu'à son embouchure. Quoique sensiblement dilaté, le canal n'a pas ses parois épaissies ; elles sont restées minces et transparentes comme dans l'état normal.

Pour m'assurer si le canal était ou non perméable, j'ai poussé une

injection dans sa moitié supérieure; l'injection a pénétré facilement dans les veines. La dissection m'a permis ensuite de constater que le cours du chyle et de la lymphe s'était rétabli par l'abouchement des deux bouts sectionnés par la ligature. En effet, à 1 centimètre et demi environ au-dessous de son embouchure, le canal présente une dilatation ampullaire, une sorte d'anévrysme dont les parois rigides et friables, sans limites bien précises, indiquent assez l'origine de la formation récente. Cette ampoule, placée sur le trajet du canal, juste au point où j'avais fait la ligature, ne laisse aucun doute sur la réalité de ce fait.

La veine jugulaire, qui avait été froissée et contuse pendant les manœuvres délicates qu'exige toujours la ligature du canal thoracique, était oblitérée dans une étendue de 2 centimètres.

L'état des glandes lymphatiques a également appelé mon attention. Aucune n'a subi de dilatation bien visible à l'œil. Elles sont toutes, il est vrai, grosses et volumineuses; mais chez les jeunes animaux il en est si souvent ainsi qu'on ne saurait rien conclure de ce fait particulier.

2e Expérience. — Le 3 juin 1867, chez un chien fort et robuste, âgé de 2 ans environ, je pratiquai la ligature du canal thoracique, l'animal étant à jeun et chloroformé. Comme dans le cas précédent, je ne me contentai pas d'une simple ligature, et je compris dans l'anse du fil un demi-centimètre du canal. Pendant l'opération on apercevait le poumon à travers la plèvre pariétale, et cet organe s'engageait dans la plaie au moment de l'expiration. L'animal eut de la peine à se remettre de cette opération longue et laborieuse.

Les jours suivants, il tomba gravement malade, se tint couché et retiré au fond de sa loge, sans vouloir prendre aucune nourriture. L'amaigrissement devint rapidement extrême.

Je n'ai pu cependant constater dans le sang aucune diminution dans le nombre des globules blancs.

Le quatrième jour après l'opération, la plaie extérieure s'entr'ouvrit, et il se fit une hémorrhagie très-abondante (400 à 500 grammes au moins). Je trouvai l'animal triste, prostré, indifférent, le corps souillé de sang, la plaie de cou béante et remplie de caillots. Le sang, examiné ce jour-là, me parut très-pauvre en globules blancs, dont on ne comptait qu'un seul environ pour 400 globules rouges. L'hémorrhagie doit être rapportée à la chute de quelque eschare des parois veineuses, escahre produite par l'écrassement du vaisseau dans les mors de la pince.

Le sang continua de suinter goutte à goutte pendant trentre-six heures.

Les muqueuses sont d'une pâleur extrême, les extrémités froides, le pouls très-petit et très-fréquent. L'animal fut trouvé mort deux jours après l'hémorrhagie et sept jours après l'opération.

Autopsie. Le veine sous-clavière est obstruée par un caillot ancien et adhérent. Il n'y a pas trace d'inflammation, ni de suppuration à l'intérieur du vaisseau. Chez ce chien, le canal thoracique n'avait pas été lié; mais à sa place la veine lymphatique qui ramène la lymphe de tout ce côté correspondant de la tête et va se jeter dans le canal thoracique près de son embouchure. J'avais pris cette veine lymphatique pour le canal thoracique, méprise facile au fond d'une plaie saignante et sans cesse déplacée par ces mouvements respiratoires.

IIIe EXPÉRIENCE. — Mercredi 5 juin. Chien de taille moyenne, de 8 à 10 mois, à jeun. — Chloroforme.

Ligature, comprenant dans l'anse ou fil un demi-centimètre du canal thoracique près de son embouchure.. Opération longue et pénible. L'animal s'est remis assez promptement.

L'amaigrissement, un amaigrissement très-prononcé, apparaît dès le lendemain de l'opération, et se prononce de plus en plus les jours suivants.

Le 8 juin, comme dans le cas précédent, hémorrhagie très-abondante et suintement de sang continu. Les sutures de la plaie ayant résisté, il s'est fait une thrombose énorme dans le tissu cellulaire du cou. L'animal est froid, couché, insensible aux excitations, et plongé dans une prostration complète. Une goutte de sang prise sur l'oreille, et portée immédiatement sous le microscope, m'a permis de constater une altération profonde des globules, qui sont étoilés, raccornis comme si on les eût pris sur un animal mort depuis longtemps. J'ai dû répéter cet examen, pour me mettre à l'abri de toute cause d'erreur; mais, soit qu'on ajoute à la préparation du sérum, de l'eau sucrée ou une solution alcaline faible, les globules conservent cet aspect étoilé et ce ratatinement étrange. Les globules blancs sont très-rares. Comme dans le cas précédent, l'hémorrhagie est probablement due à la chute d'une petite eschare veineuse.

Malgré cet état désespéré, l'animal a fini par se rétablir, tout en conservant un état de maigreur très-prononcé.

Il fut sacrifié le 20 juin. Je trouvai chez lui le système lymphatique moyennement distendu. Le canal thoracique était oblitéré près de son

embouchure ; mais une injection poussée dans sa moité supérieure me prouva que la lymphe et le chyle arrivaient dans le torrent de la circulation par une branche anastomotique qui allait s'ouvrir dans la veine cave par son extrémité supérieure. Cette anastomose avait acquis le volume du tronc principal. Les glandes lymphatiques ne présentaient aucune altération sensible. J'en injectai plusieurs avec une solution de nitrate d'argent que je poussai de haut en bas. C'est sur les glandes ainsi injectées que j'ai fait la plupart des observations consignées dans l'étude sur la texture de ces organes.

IVe expérience. — Jeudi 6 juin. Chez un lapin, je tentai la ligature en masse des vaisseaux lymphatiques au-dessus des glandes inguinales. Après avoir découvert la région et isolé du mieux possible de l'artère et de la veine crurale les tissus qui occupent leur partie interne et postérieure, je passai une anse de fil au-dessous des troncs efférents. A peine la ligature fut-elle serrée, que les vaisseaux lymphatiques afférents, jusque-là invisibles, apparurent au nombre de quatre ou cinq comme de petites lignes blanchâtres et opalines, légèrement noueuses.

Les glandes elles-mêmes semblèrent se distendre, se boursoufler ; leur surface devint plus humide et un peu œdémateuse.

Je fermai la plaie, espérant le lendemain constater un œdème du membre.

Mais ni le lendemain ni les jours suivants, le membre de ce côté ne m'offrit de différences sensibles avec celui du côté opposé. Il est probable que le cours de la lymphe s'est promptement rétabli par les anastomoses.

Ve expérience. — 9 juin. Chien jeune, de taille moyenne. Après l'avoir chloroformé, je pratiquai la ligature en masse des vaisseaux lymphatiques du pli de l'aine au-dessus des glandes. L'oblitération des troncs efférents fut immédiatement suivie de la distension des lymphatiques afférents, comme chez le lapin de l'expérience précédente.

Les jours suivants, je n'ai pu observer aucune apparence d'œdème du membre opéré. Il n'existait entre lui et celui du côté opposé aucune différence appréciable.

Le mardi 11 juin, je tentai sur cet animal la ligature du canal thoracique. Mais pendant l'opération une grosse artère fut ouverte, et il s'ensuivit un épanchement de sang assez considérable. Il ne me fut

pas possible de découvrir le canal thoracique, et je dus me contenter de lier un gros tronc lymphatique qui était accolé à la veine jugulaire.

Ce chien fut sacrifié le 21 juin. Les glandes inguinales étaient plus grosses et plus développées du côté opéré. Des coupes pratiquées sur ces glandes permettaient d'apercevoir à un faible grossissement les lymphatiques intra-glandulaires entourant les follicules et formant un réseau à larges mailles. Il était facile de constater, au centre des canaux lymphatiques, la présence d'un vaisseau sanguin dépourvu de membrane adventice et montrant les deux couches de fibres-cellules qui composent la tunique moyenne.

VIe Expérience.—Jeudi 13 juin 1867. Chienne très-forte, très-grosse, jeune encore.

Après l'avoir chloroformée, j'ai découvert la veine jugulaire, puis, soulevant celle-ci en haut, j'ai cru apercevoir le canal thoracique, que j'ai disséqué, puis lié. A la fin de l'opération, j'ai sans doute fait une petite ouverture à la plèvre, car on entendait par la plaie un sifflement coïncidant avec l'inspiration. Malgré ce petit accident, l'animal s'est fort bien remis de l'opération.

Vendredi 14. Couchée; triste; n'a pas quitté sa loge; mange à peine; tremblotement; extrémités froides.

Samedi 15. Même état; amaigrissement sensible.

Lundi 17. Souffreteuse; ne sort pas, ne mange pas; fièvre.

Mercredi 19. L'animal est constamment couché; il ne mange pas; tremblotement.

Jeudi 20. Amélioration. L'animal est sorti. Il est couché, mais semble plus gai.

Samedi 22. L'appétit revient; amélioration sensible dans l'état général. La plaie offre un bon aspect.

Lundi 24. La santé de l'animal revient de jour en jour. L'amaigrissement n'est plus aussi sensible.

Mardi 25. La plaie est déjà rétrécie. L'animal commence à jouer.

Jeudi 27. Même état satisfaisant.

Vendredi 28. La chienne a été sacrifiée aujourd'hui à l'aide du chloroforme. Deux heures avant, j'avais donné de la graisse à manger à cette chienne, afin de trouver le système chylifère bien rempli. En effet, on apercevait aisément les vaisseaux remplis de chyle, et on les suivait depuis l'intestin jusqu'au canal thoracique. Ce dernier n'est pas sensiblement dilaté, excepté, toutefois, à sa partie inférieure, au-dessous du diaphragme, où le réservoir de Pecquet est relativement énorme et gonflé par le chyle.

J'ai ponctionné ce canal et fait une injection avec une solution faible de nitrate d'argent. L'injection s'est en partie extravasée ; cependant elle a pénétré jusqu'aux ganglions inguinaux que, le lendemain, j'ai trouvés noirs et fortement colorés.

J'ai fait une seconde injection au suif dans la partie supérieure du canal thoracique, pour mieux suivre et disséquer plus facilement son embouchure. L'injection a passé dans les veines. Disséquant alors attentivement le canal, je l'ai vu à sa partie supérieure, à l'endroit où je l'avais lié, se dilater irrégulièrement et s'ouvrir, d'une part dans la veine sous-clavière, de l'autre dans la veine jugulaire.

Arrivé, en effet, à quelques millimètres de la veine sous clavière, il lui envoie une branche relativement petite ; puis il s'élève, en passant au-dessous de cette veine qu'il croise obliquement, décrit une courbure de 2 centimètres environ, et va se jeter dans la jugulaire par deux branches, l'une volumineuse, l'autre petite, à peine visible, et accolée à la précédente.

Les ganglions qui entourent en ce point la crosse de l'aorte ont acquis un développement assez considérable, qui me paraît devoir être attribué à la gêne de la circulation qui a existé dans les premiers instants.

Il me semble que, dans ce cas, il devait exister entre la veine jugulaire et le canal thoracique, une anastomose, normale aujourd'hui, et qui n'est autre que le gros tronc qui fait communiquer la veine jugulaire avec la sous-clavière. Cette anastomose, presque invisible à l'état normal, s'est développée rapidement et elle explique cette double embouchure que j'ai trouvée à l'autopsie.

CONCLUSIONS.

1° Il existe une affection rare des glandes lymphatiques, qui consiste en dilatations variqueuses de leurs vaisseaux intra-glandulaires, affection à laquelle on peut donner le nom d'adénolymphocèle;

2° Cette affection, quoique plus fréquente dans les pays chauds, s'observe sous nos climats tempérés ;

3° Le siége de prédilection des adénolymphocèles est aux aines, et probablement dans les glandes viscérales ;

4° Ces lymphangiectasies sont dues à une cause générale, inconnue dans sa nature, et pouvant étendre son action à l'ensemble du système lymphatique;

5° Les adénolymphocèles apparaissent sous formes de tumeurs molles, spongieuses, en partie réductibles, faciles à confondre avec les lipomes, les tumeurs veineuses sous-cutanées, et les hernies;

6° C'est une affection peu grave par elle-même, mais exposant à chaque instant les individus qu'elle atteints à des accidents inflammatoires rapidement mortels;

7° Il n'est pas permis au chirurgien de toucher aux adénolymphocèles, sans exposer les sujets aux plus graves complications.

Fig. 1.

$\frac{1}{1}$

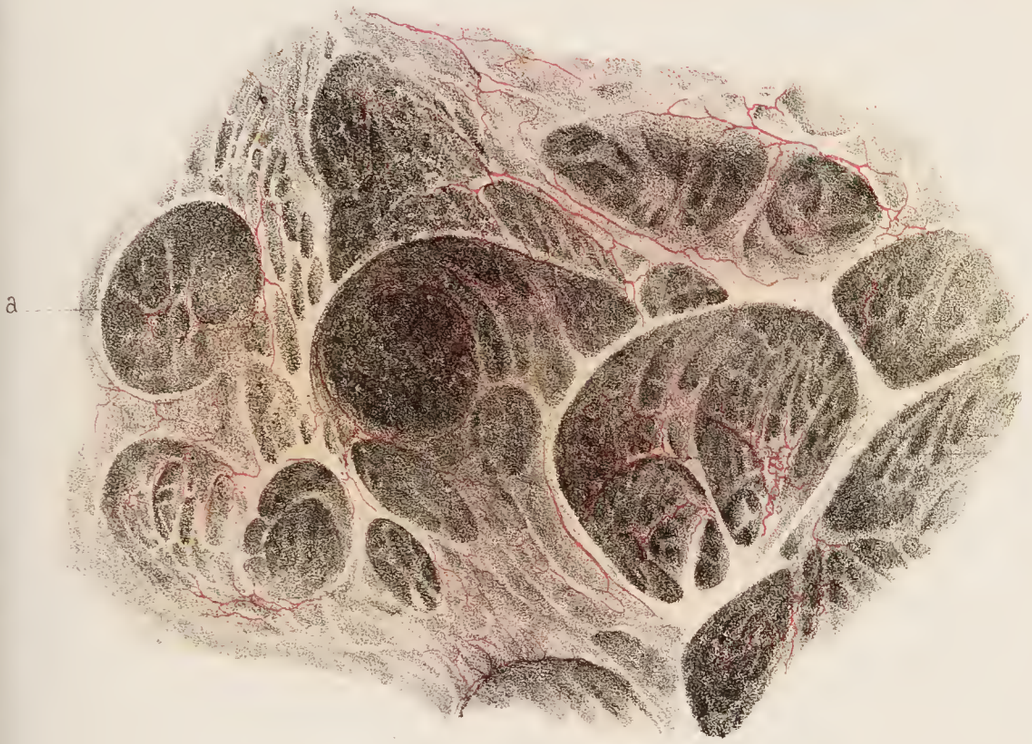

Fig. 2.

$\frac{8}{1}$

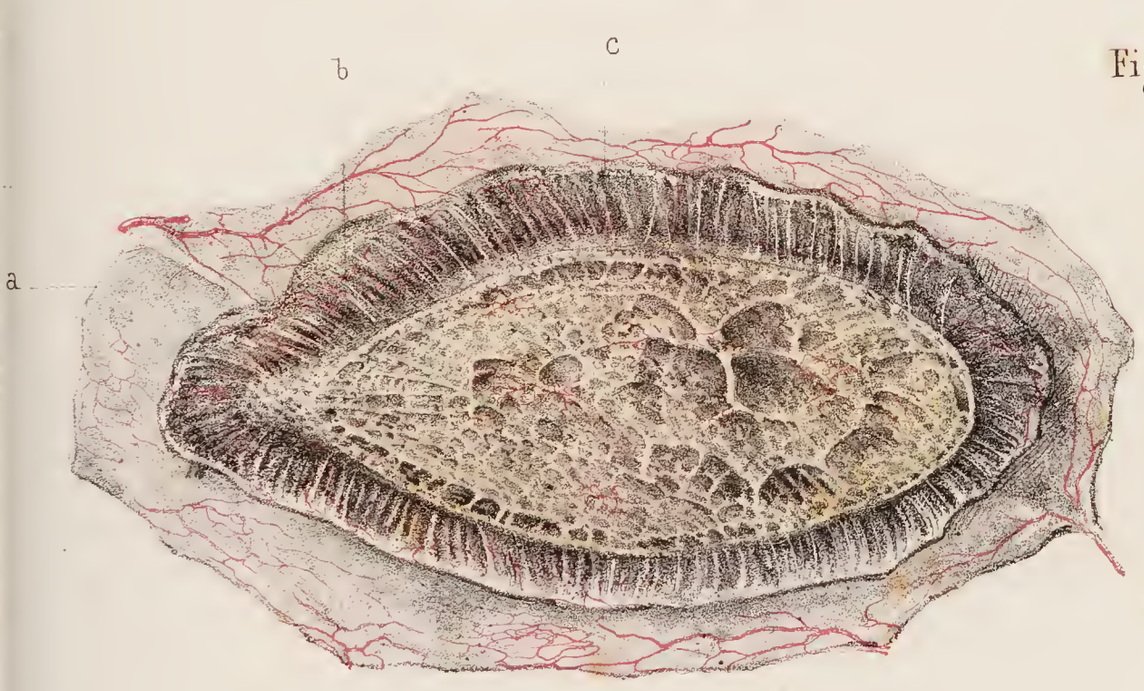

Fig. 3.

$\frac{4}{3}$

xerbauer ad nat. del.

Imp. Becquet à Paris.

Fig. 1. $\frac{1}{1}$

Fig. 2. $\frac{40}{1}$

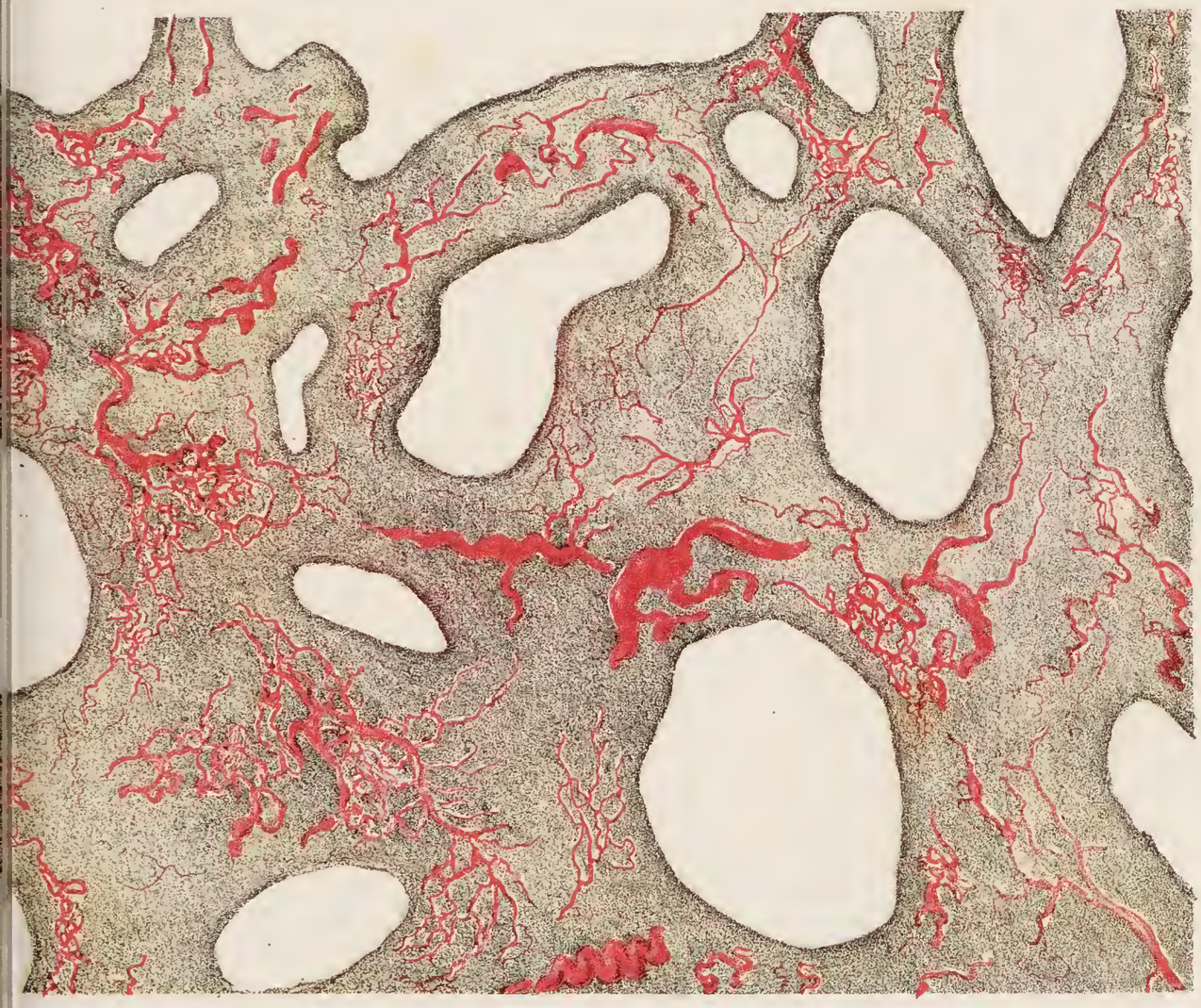

Lackerbauer ad nat. del.

Imp. Becquet à Paris.

EXPLICATION DES PLANCHES.

PLANCHE I.

Fig. 1. — (grandeur naturelle). Tumeur variqueuse des glandes lymphatiques de l'aine. — *a*. Enveloppe lamineuse et vaisseaux. — *b*. Coupe d'une glande. — *c*. Deux petites concrétions jaunâtres.

Fig. 2. — Même coupe de la tumeur vue à un grossissement de $\frac{8}{1}$. — *a*, *a*. Tunique des canaux lymphatiques. — *b*. Trabécules réticulées qui cloisonnent leur cavité.

Fig. 3. — Glande vue sous l'eau, à un grossissement de $\frac{4}{3}$. — *a*. Enveloppe lamineuse. — *b*. Substance corticale avec ses sinus très-dilatés. — *c*. Substance médullaire et canaux lymphatiques anastomosés et présentant l'aspect du tissu érectile.

PLANCHE II.

Fig. 1. — (Grosseur naturelle). Dessin d'une glande injectée au mercure.

Fig. 2. — Gross. $\frac{40}{1}$ Coupe microscopique montrant l'ouverture des canaux et les cloisons parcourues de nombreux capillaires sanguins.

A. Parent, imprimeur de la Faculté de Médecine, rue Mr-le-Prince, 31.